TETRALOGIE DE FALLOT

Marie-lou DINET

DIU réanimation des Cardiopathies Congénitales

2019

GENERALITES

- Cardiopathie cyanogène
- Cardiopathie conotroncale
- 6 à 10% des CC

- Faible mortalité opératoire, pronostic excellent
- Diagnostic anténatal +++

ANATOMIE = TETRALOGIE

- CIV
- Dextroposition de l'Aorte
- Sténose pulmonaire
- Hypertrophie VD

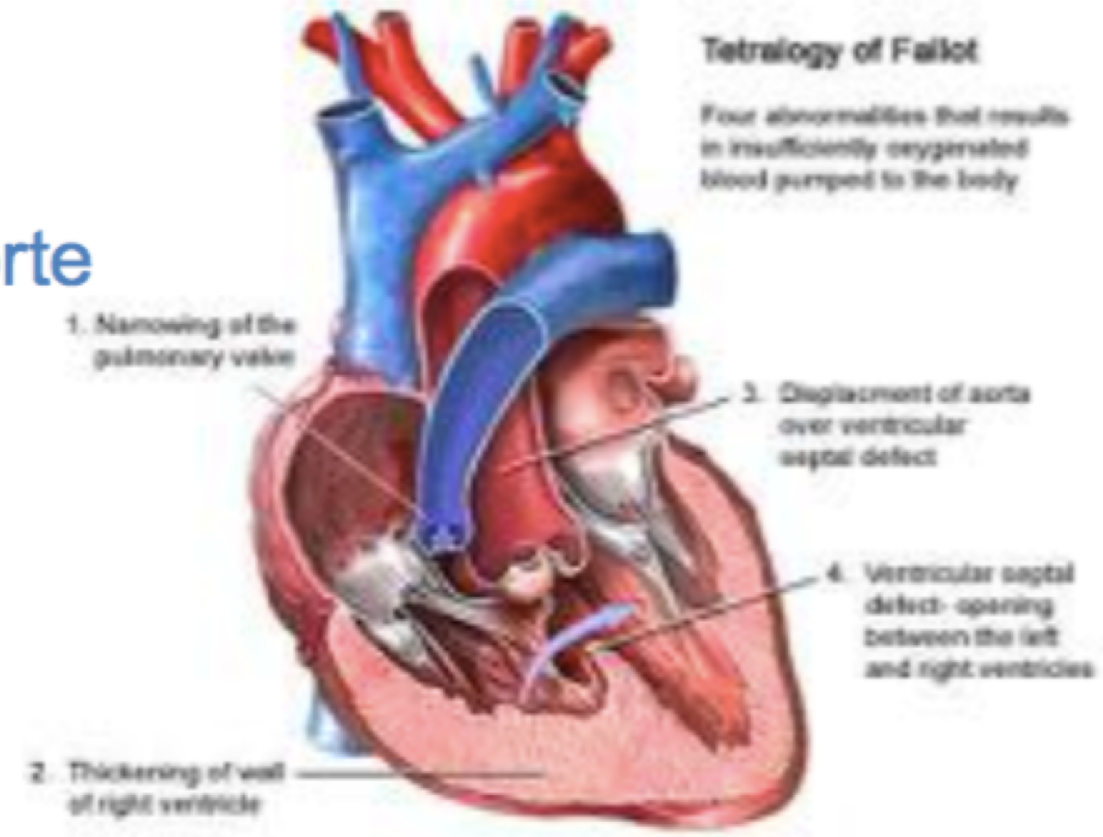

EMBRYOLOGIE = MONOLOGIE

Bascule antérieure et droite du septum conal

⇨ CIV haute par malalignement

⇨ Sténose pulmonaire

FORME REGULIERE	FORME IRREGULIERE
- CIV unique	- CIV multiples
- Coronaires normales	- Coronaires anormales
- AP normales	- Anomalie des branches pulmonaires (sténose, agénésie, naissance anormale)

PHYSIOPATHOLOGIE

- Obstacle à l'écoulement du cœur droit

  ⇨ Hypovascularisation pulmonaire

- Shunt droite-gauche

  ⇨ Cyanose

  ⇨ Dilatation aortique

ETIOLOGIES

- Syndrome de Di GEORGE

- Syndrome d'alcoolisme fœtal (SAF)

- Syndrome de GOLDENHAR (microsomie hémifaciale)

- Syndrome Cardio-facial

- Trisomie 21

CLINIQUE

- Cyanose
- Souffle systolique pulmonaire
- Squatting
- Hippocratisme digital
- Malaises
- Souffle continu (circulation pulmonaire d'origine systémique)
- Polyglobulie
- Abcès cérébraux (formes évoluées)

RP

- Cœur en sabot

- Hypovascularisation pulmonaire

EN ECHOGRAPHIE CARDIAQUE

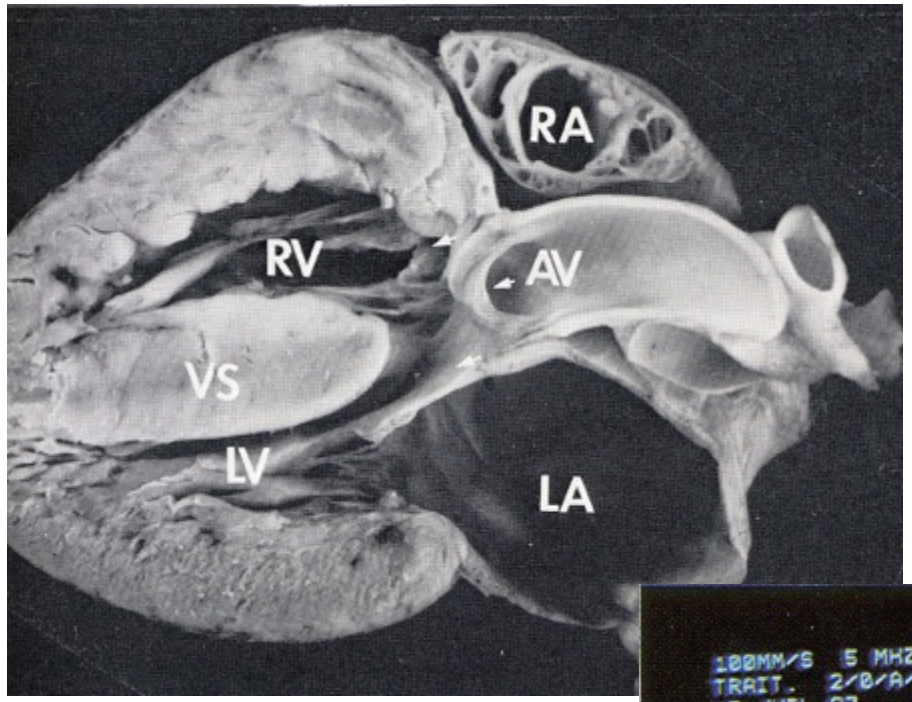

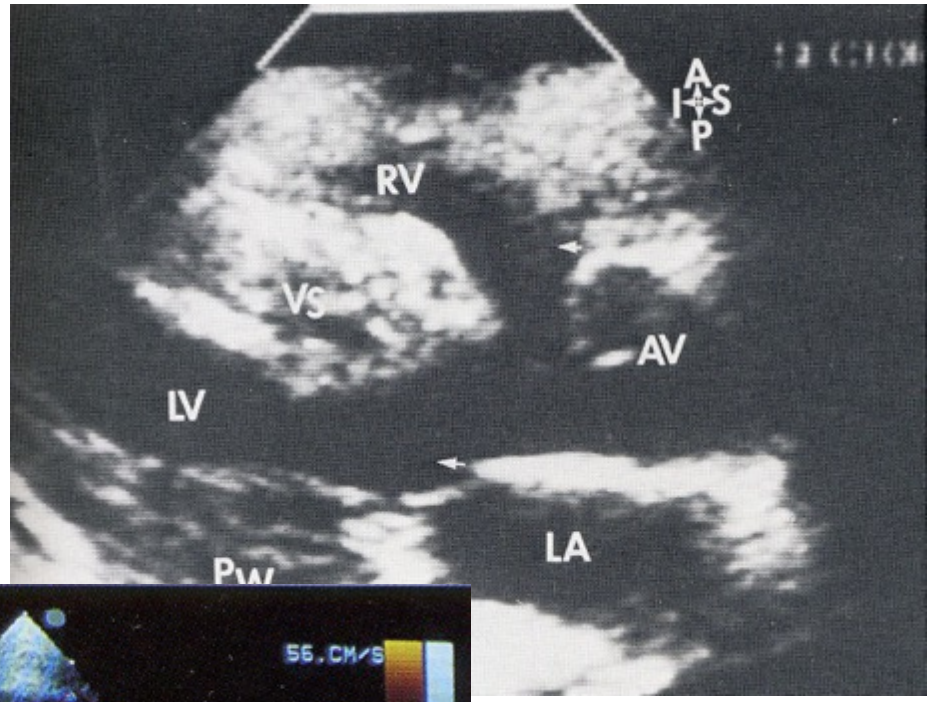

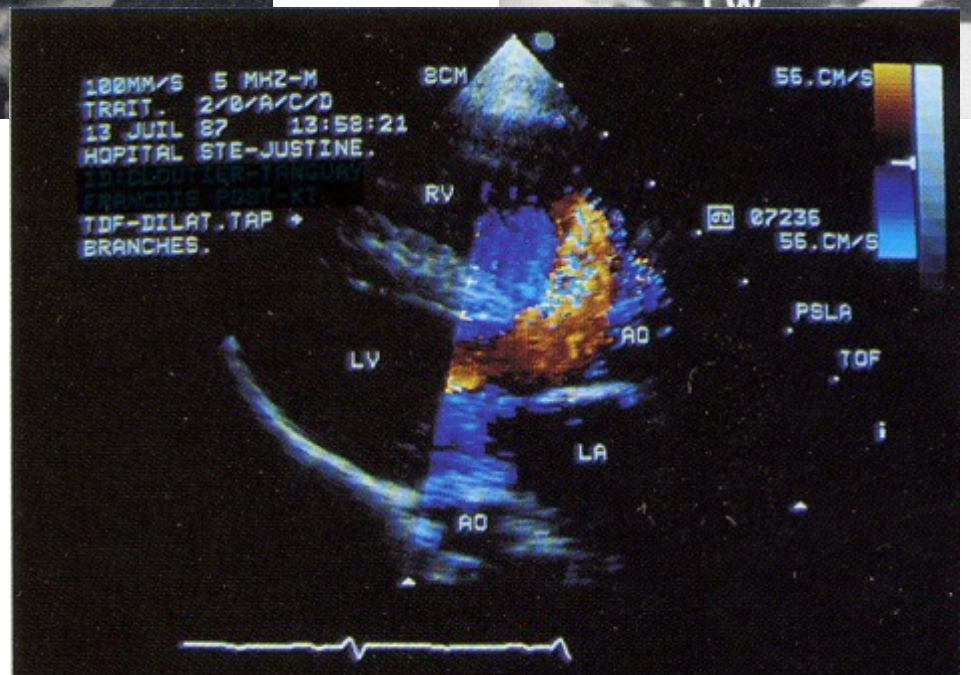

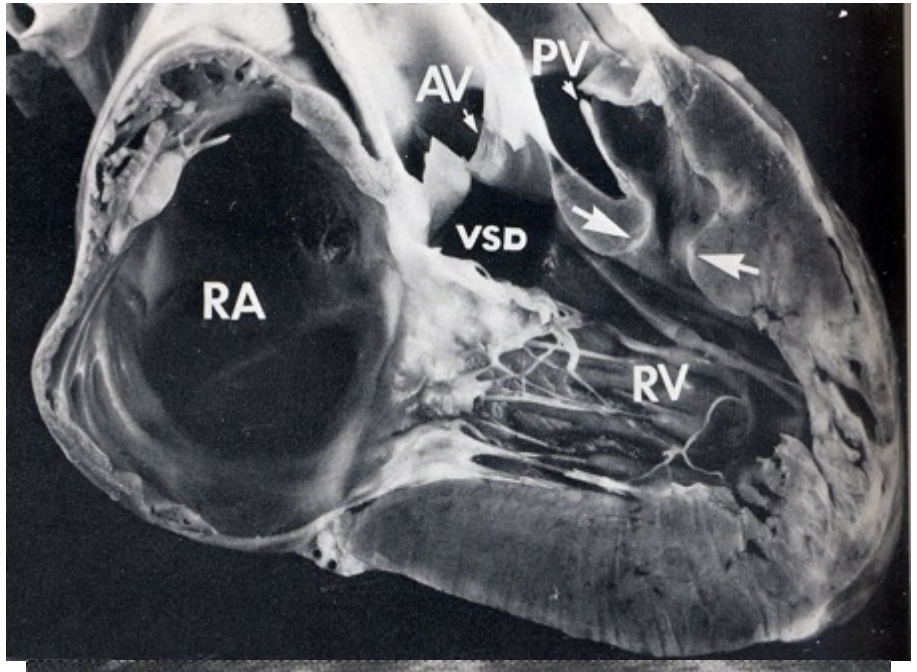
AV
PV
VSD
RA
RV

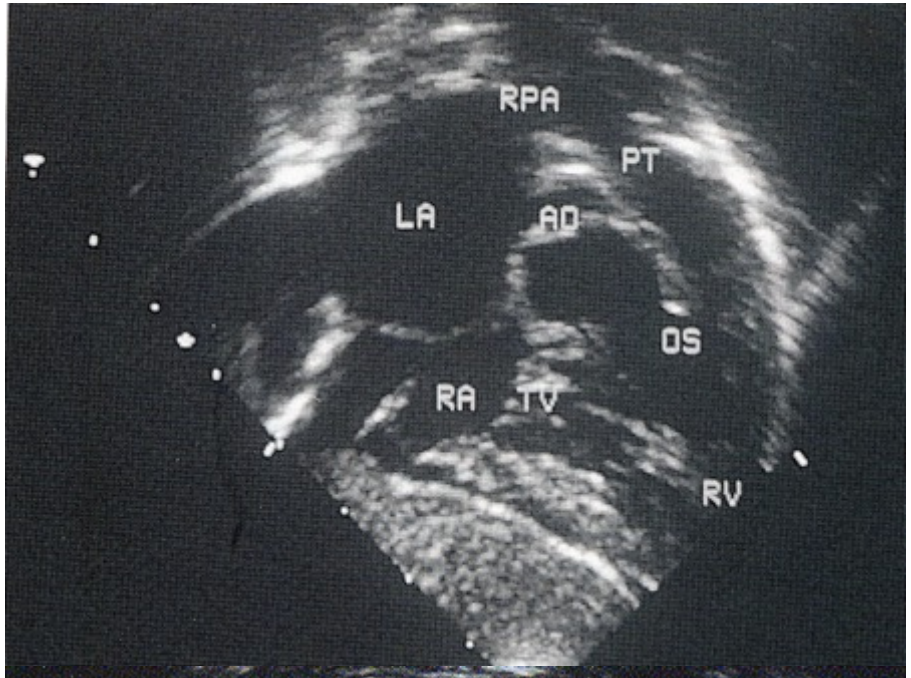
RPA
PT
LA
AO
OS
RA
TV
RV

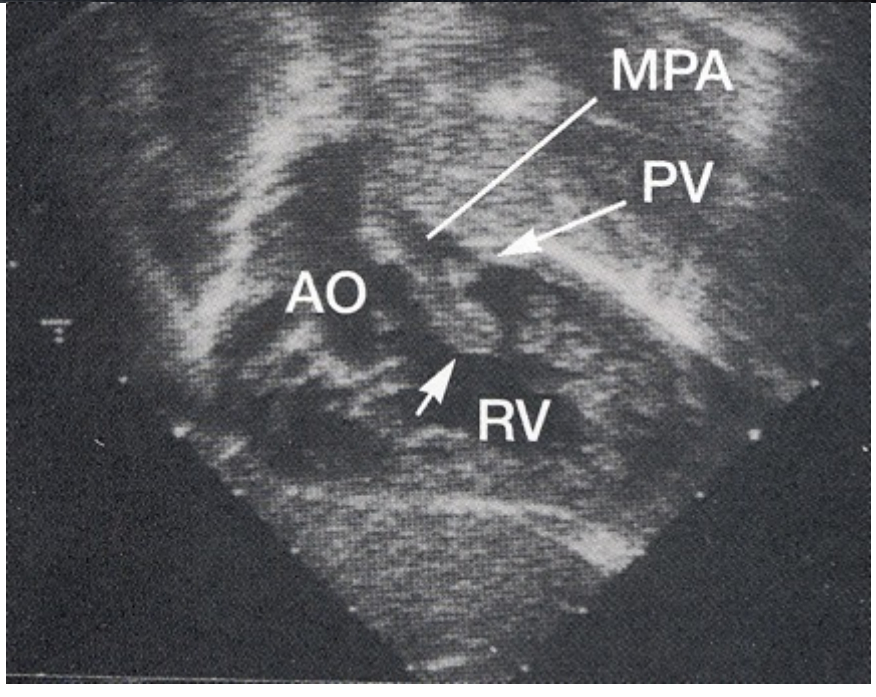
MPA
PV
AO
RV

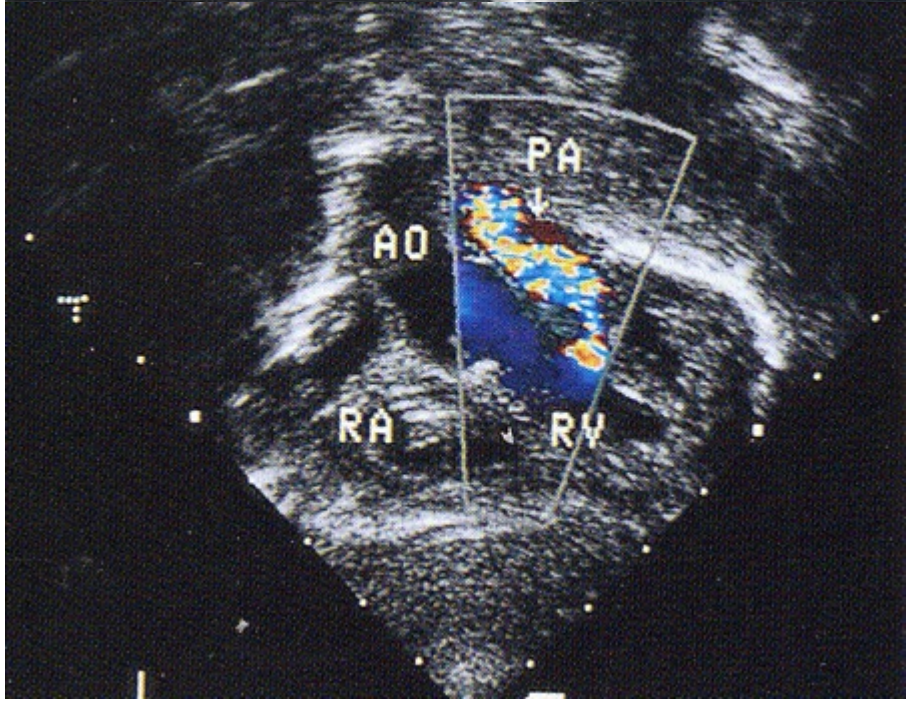
PA
AO
RA
RV

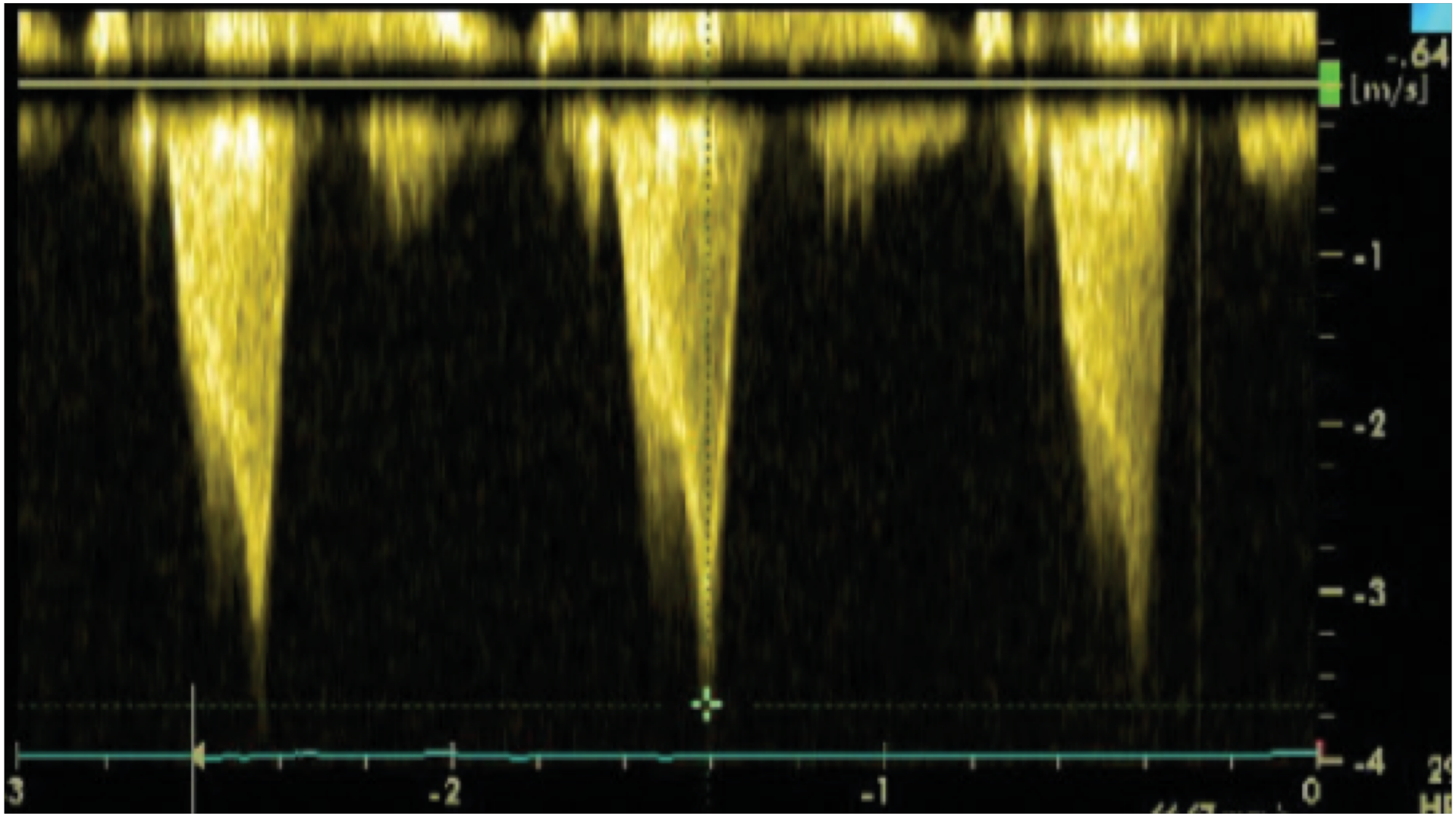
-.64
[m/s]
-.1
-.2
-.3
-.4
3
-2
-1
0

- Dans la Tétralogie de Fallot il y a sténoses étagées de la voie d’éjection droite:

1) sténose infundibulaire par déplacement du septum conal avec flux turbulent en amont de la valve pulmonaire

2) sténose pulmonaire valvulaire, la valve étant souvent bicuspide et hypoplasique

3) sténose supra-valvulaire et sténoses pulmonaires périphériques peuvent être associées

ANATOMIE CORONAIRE

+++

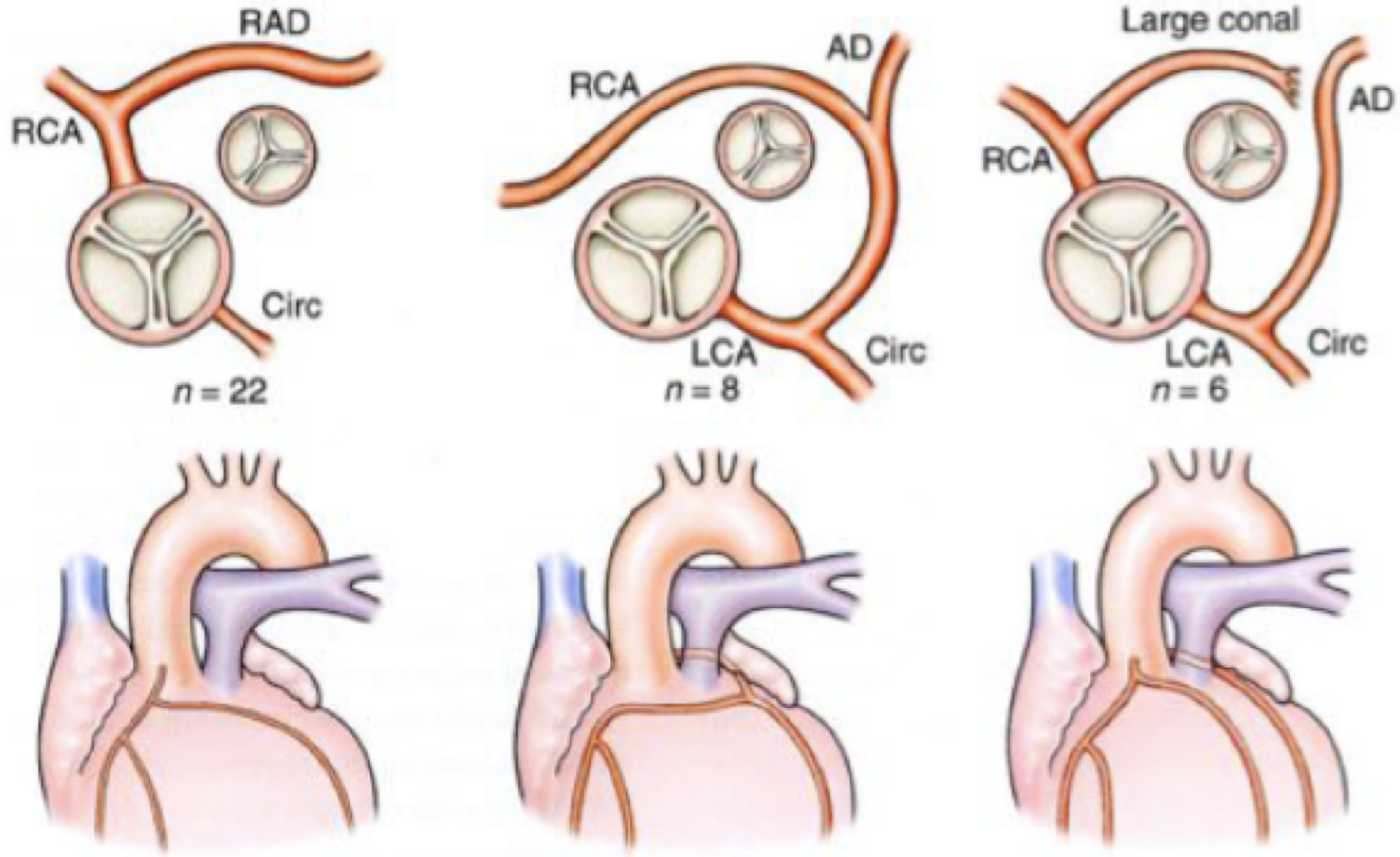

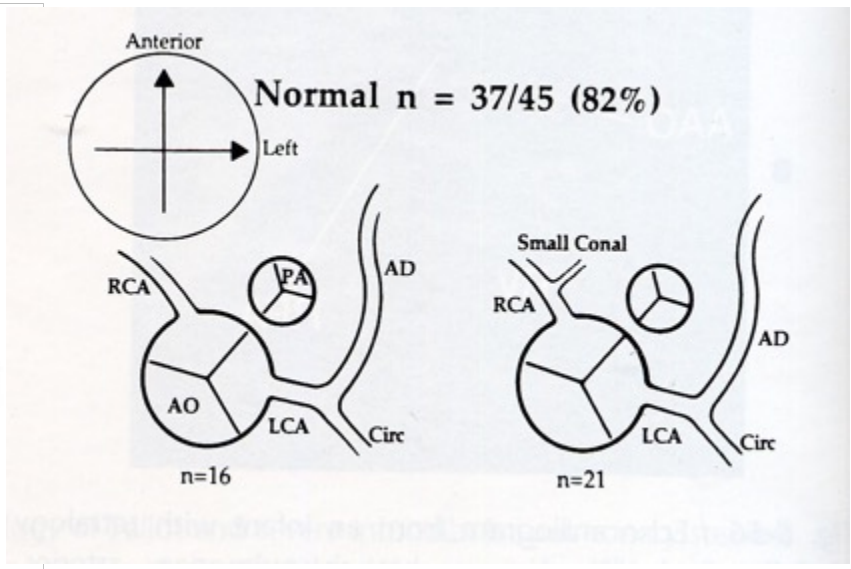

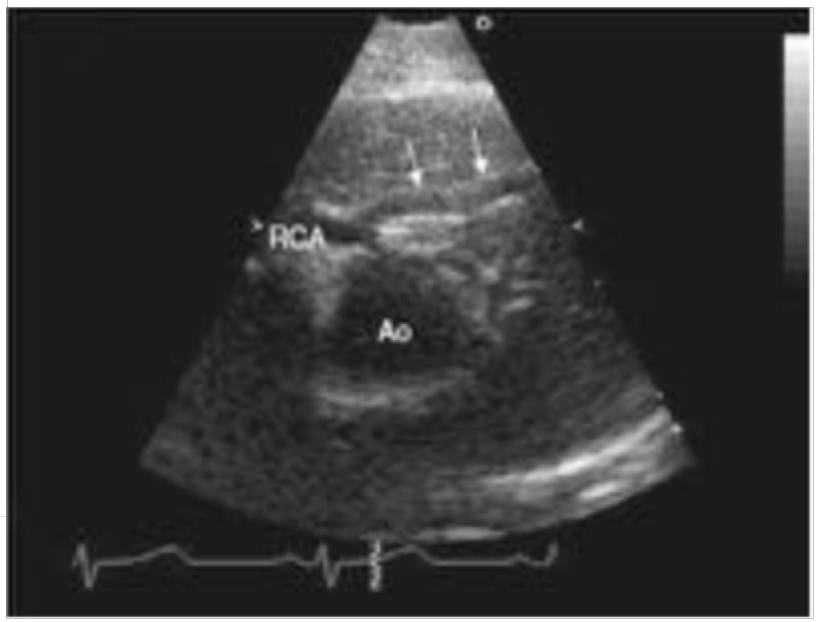

TDM CARDIAQUE PRE-OPERATOIRE

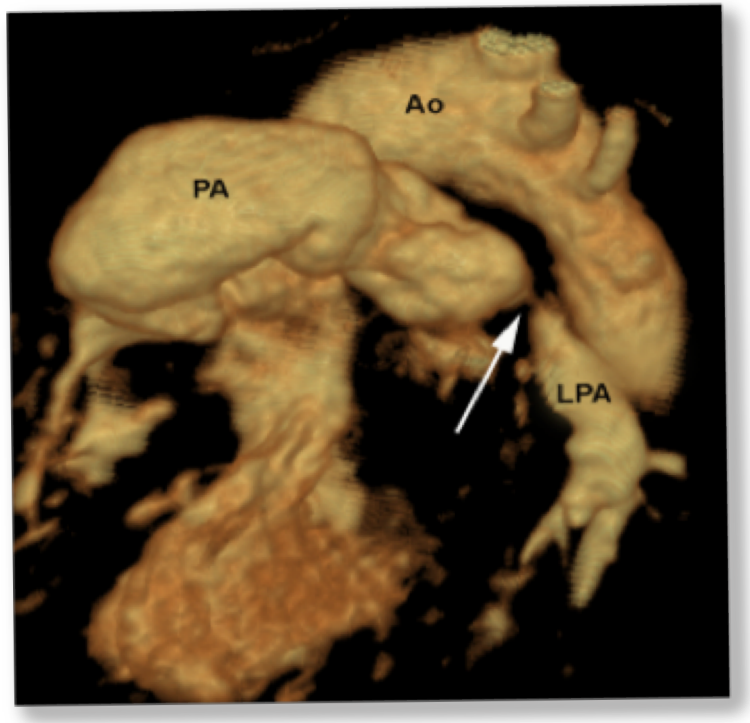

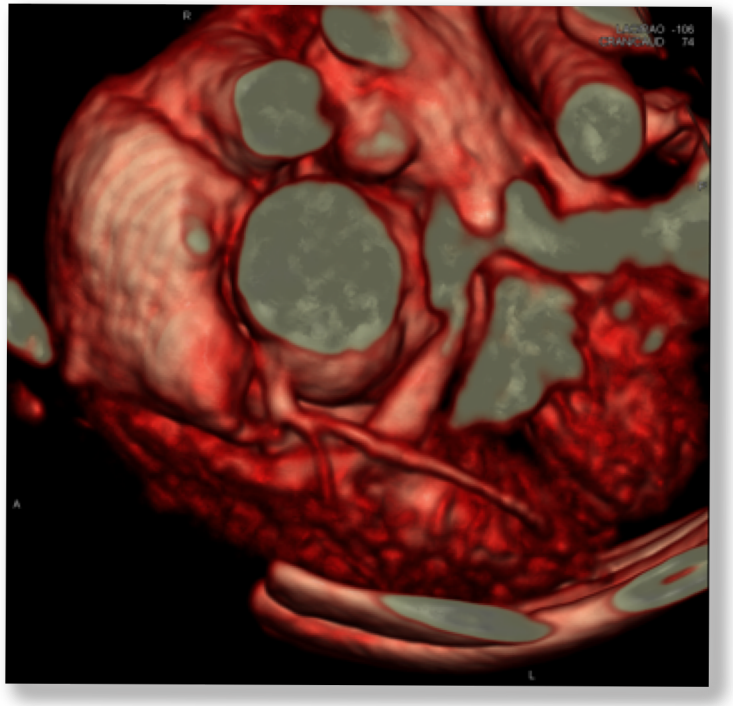

A LA NAISSANCE

- **Obstacle pulmonaire modéré :**

retour à domicile et cure complète vers 6 – 8 mois

- **Obstacle pulmonaire sévère :**

cardiopathie ductodépendante

⇨ Chirurgie palliative d'attente

MALAISE FALLOTIQUE

↗ Sténose infundibulaire

↘ Débit pulmonaire

Facteur déclenchant:
effort, hypovolémie, hypoxie, cathétérisme

Classiquement:

- Phase tonique : agitation, pleurs, augmentation de la cyanose
- Phase hypotonique : Teint gris, pâleur, polypnée, tachycardie, hypotonie, acidose

⇨ Diminution/ disparition du souffle

- Récupération progressive

TRAITEMENT DU MALAISE

- Calmer +++ (Valium parfois)

- Augmenter le retour veineux systémique (jambes en l'air, appuyer sur le foie)
- Remplissage vasculaire

- **Avlocardyl IV** (1mg dans 10 mL de sérum phy, pousser jusqu'à réapparition du souffle et diminution de la FC)

- Sédation (morphine)
- Curarisation
- Blalock en urgence (très rarement)

- **Prévention : Avlocardyl po** (2 mg/kg/j en 3 prises)

=> INDICATION D'HOSPITALISATION POUR CHIRURGIE RAPIDEMENT

BILAN PRE-OPERATOIRE

- **ETT**
  - Nombre de CIV
  - Taille de l'anneau pulmonaire
  - Taille du TAP et des artères pulmonaires
  - Naissance et trajet coronaire
  - Crosse aortique : droite/gauche
  - CA/MAPCA
- **TDM cardiaque** : pas systématique
- Pas de cathétérisme cardiaque pré-opératoire

STRATEGIE THERAPEUTIQUE

- Formes régulières :
  - Cure complète d'emblée
  - Entre 3 et 6 mois
- Formes régulières mais malaise précoce (< 1 mois) ou petit poids
  - Chirurgie palliative en 1ère intention
  - Puis cure complète dans un 2nd temps
- Formes irrégulières
  - Timing dépend des anomalies
  - Souvent chirurgie palliative dans un premier temps puis cure complète

ETT POST-OPERATOIRE

- Voie de sortie pulmonaire : sténose résiduelle? IP ?
- Fonction VD
- CIV résiduelle
- Shunt atrial

EVOLUTION A L' ÂGE ADULTE

Morbidity in repaired TOF

1) Atrial arrhythmias



2) Pulmonary valve Regurgitation / stenosis

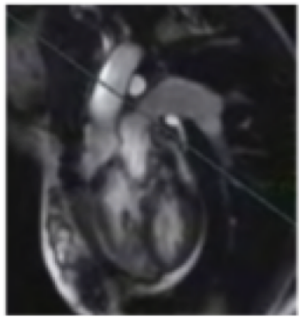

3) Pulmonary artery stenosis

4) Endocarditis

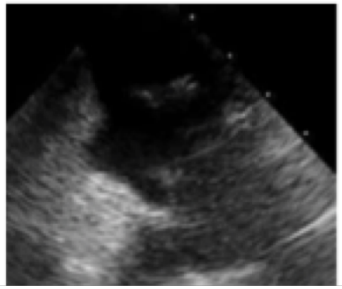

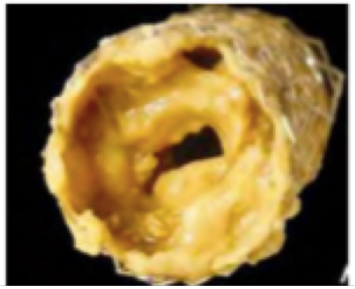

5) Stroke

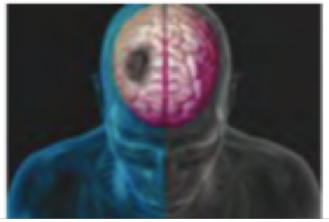

6) Dissection/ Aortic root dilation

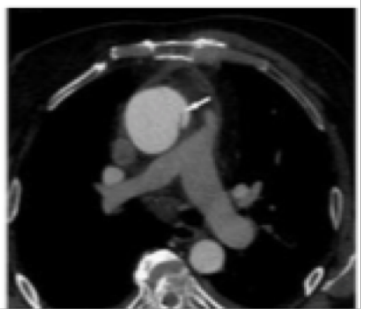

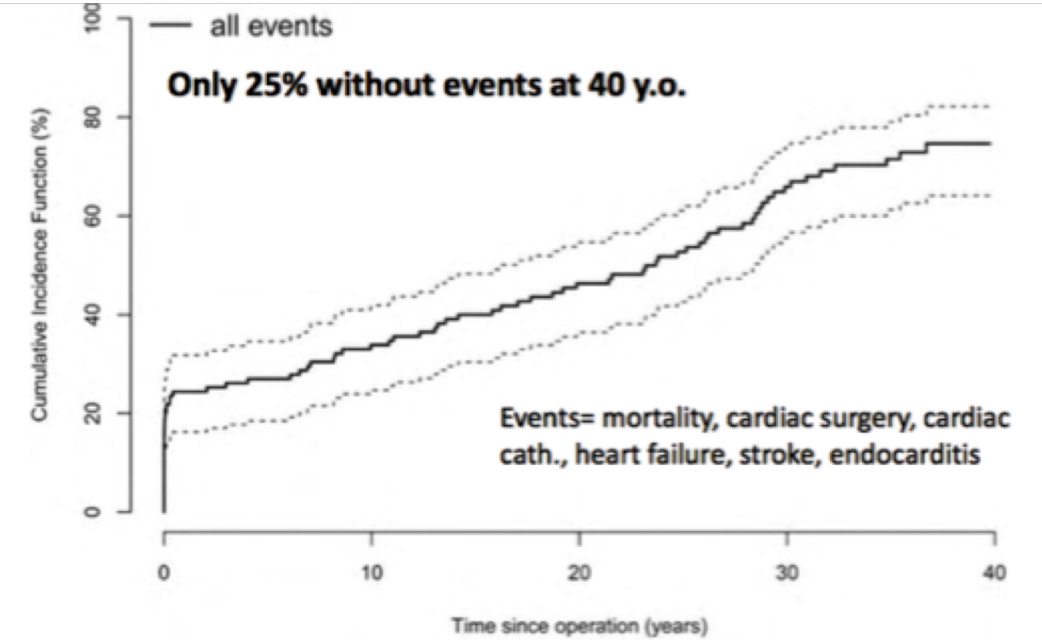

Judith A.A.E. Cuypers et al. Circulation. 2014;130:1944-1953

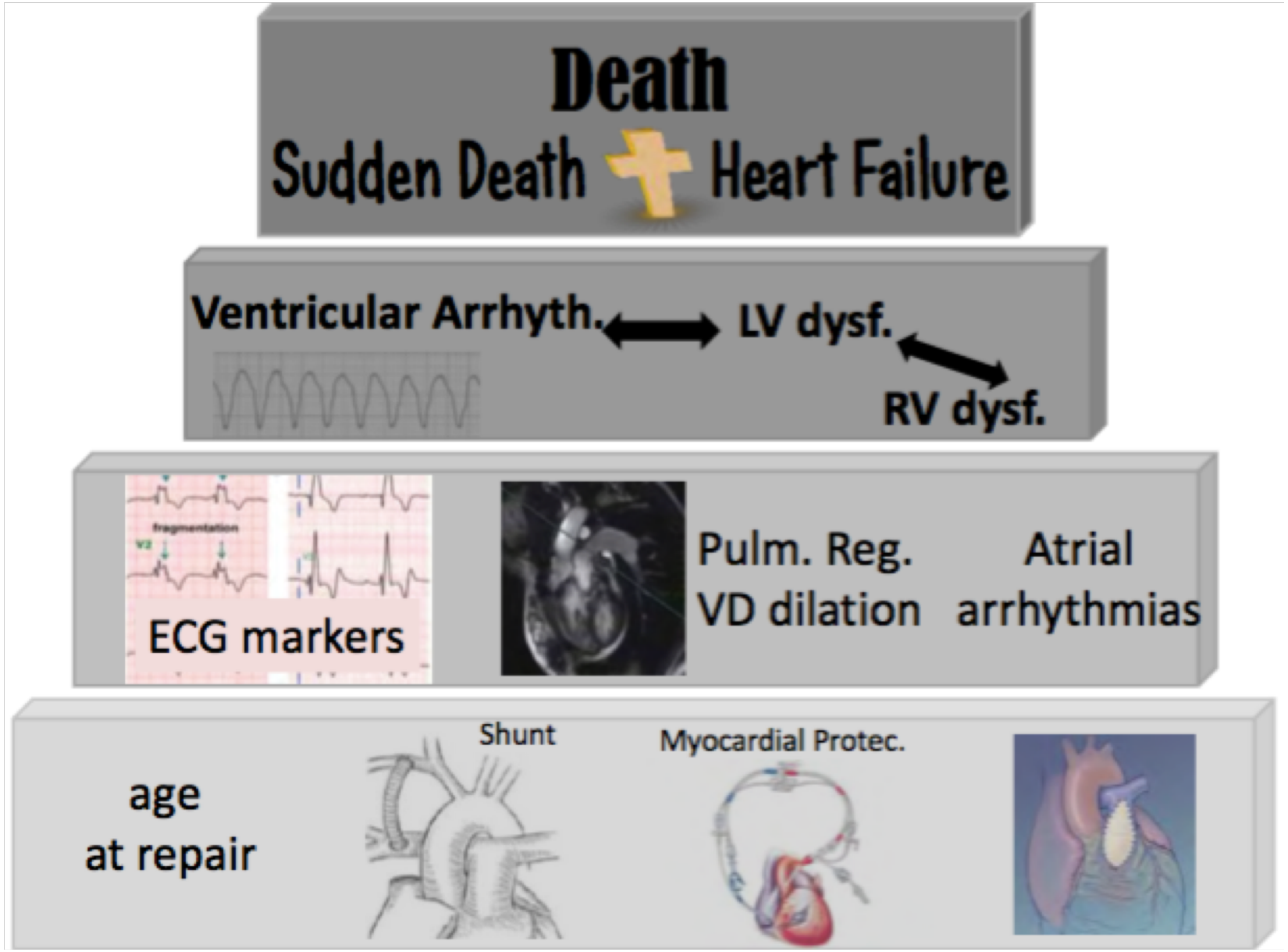
Death
Sudden Death
Heart Failure
Ventricular Arrhyth.
LV dysf.
RV dysf.
ECG markers
Pulm. Reg.
VD dilation
Atrial
arrhythmias
age
at repair
Shunt
Myocardial Protec.

Revalvulation pulmonaire

I- STATUT FONCTIONNEL

Patient symptomatique

Limitation hémodynamique EE VO2

II- STATUT HEMODYNAMIQUE

IP avec VTDVD>150 ml/m2
+/- VTSVD>80 ml/m2

Sténose VD/AP avec PSVD>2/3 PAS

Altération de la fonction VD

III- STATUT RYTHMIQUE

Arythmies ventriculaires significatives

Indication de DAI épigastrique

IV- LESION RESIDUELLE ASSOCIEE

IT sévère

Insuffisance aortique sévère

Dilatation aortique sévère (>50 mm)

Shunt GD résiduel avec Qp/Qs>1,5 (KT?)

V- DISCUTABLE

Femme avec projet de procréation

Therrien Am J Cardiol 2005

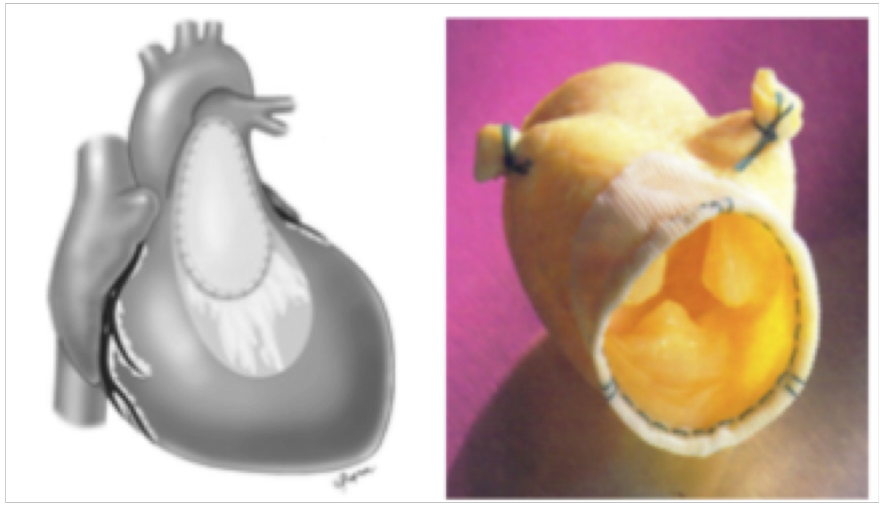

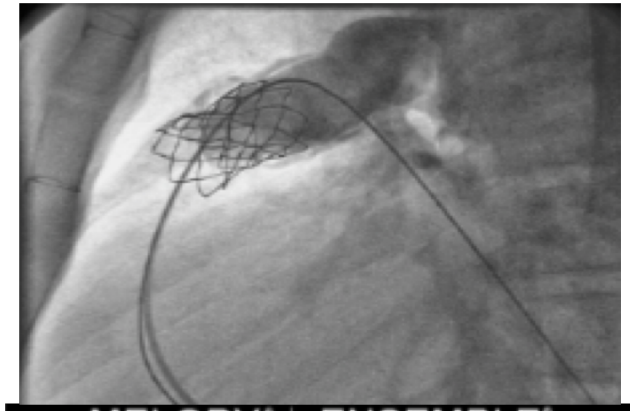

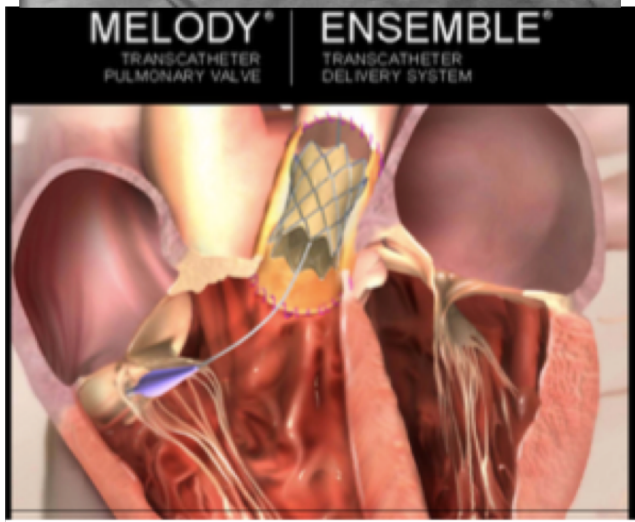

Chirurgie : homogreffe pulmonaire ++
Percutanée : MELODY (18-22mm) – SAPIENS