Atrésie Pulmonaire à Septum Ouvert

Cyanose +/- souffle continu sus clavier

T4F, AVP, APSO

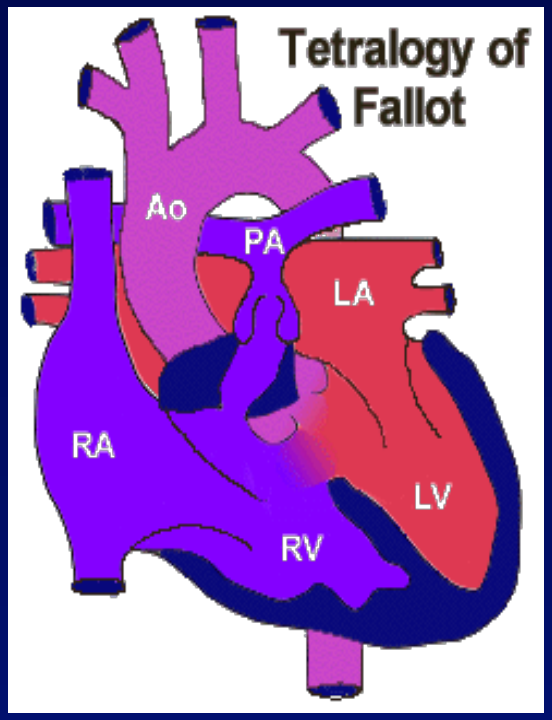
Tetralogy of Fallot
Ao
PA
LA
RA
LV
RV

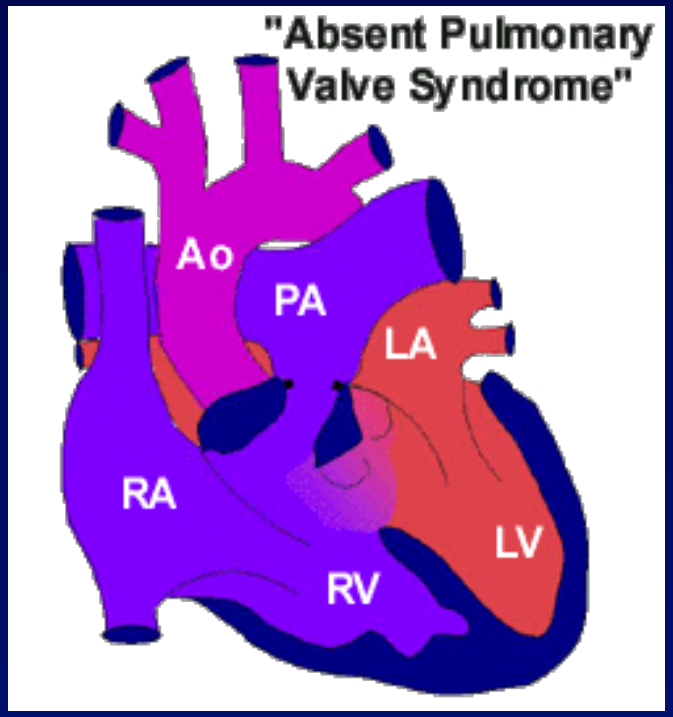
"Absent Pulmonary Valve Syndrome"
Ao
PA
LA
RA
LV
RV

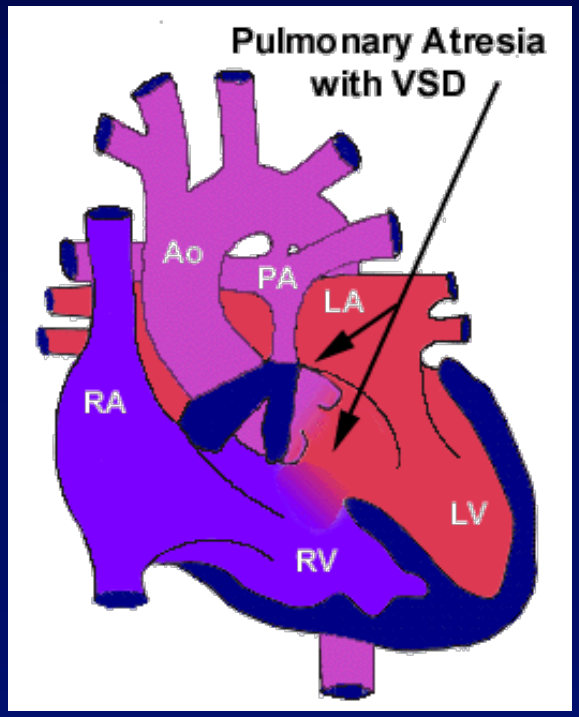
Pulmonary Atresia with VSD
Ao
PA
LA
RA
LV
RV

La voie efférente

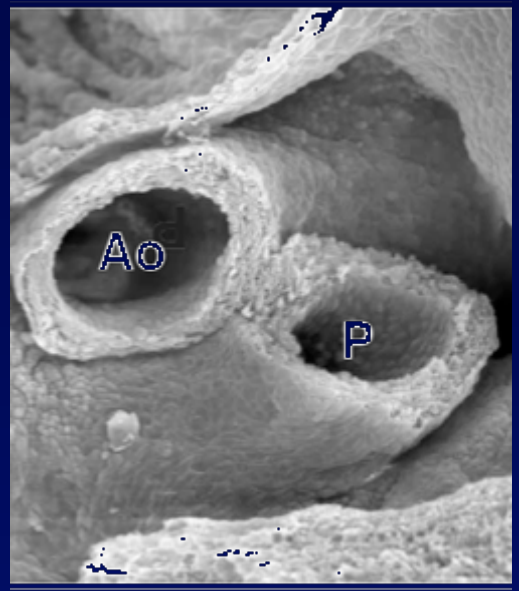

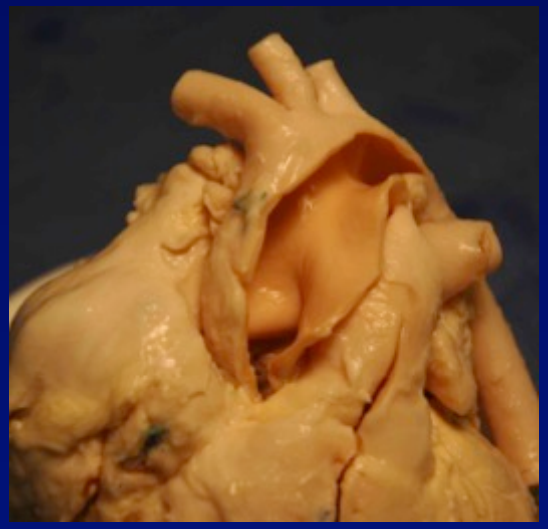

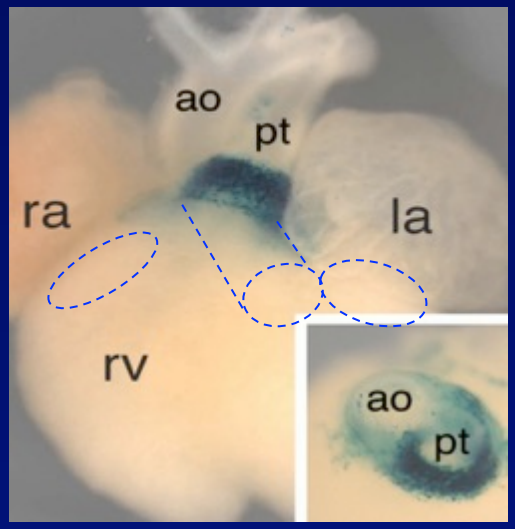

Artère pulmonaire au-dessus du VD

Aorte au-dessus du VG

Valve pulmonaire en avant et à gauche de la valve aortique (vaisseaux normoposés)

Continuité mitro-aortique (sans conus)

Discontinuité tricuspido-pulmonaire (conus souspulmonaire)

Cellules impliquées dans la formation de la voie efférente

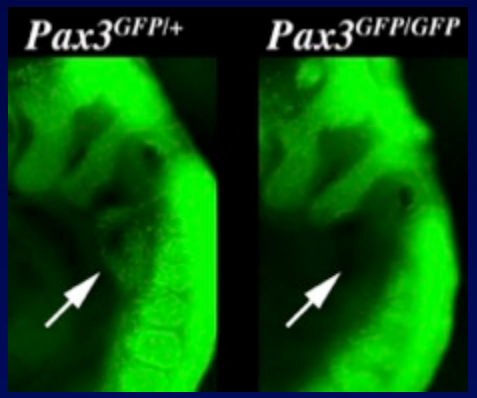

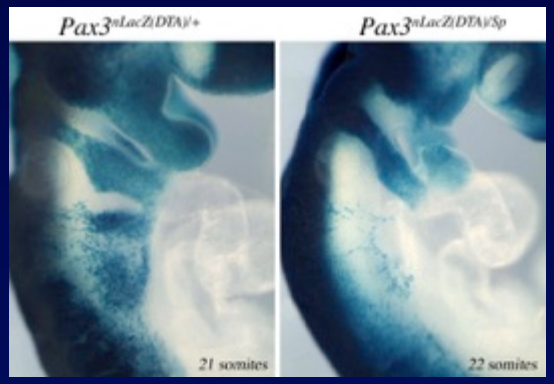

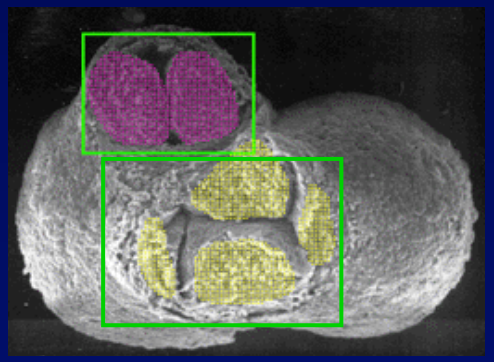

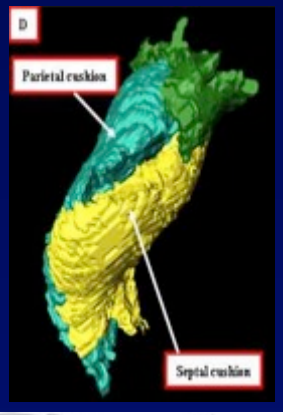

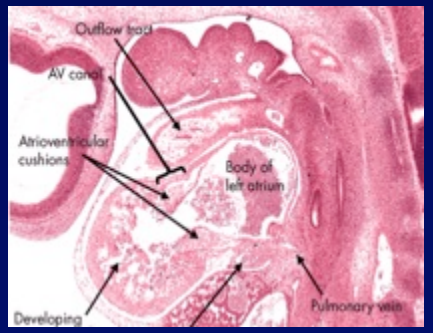

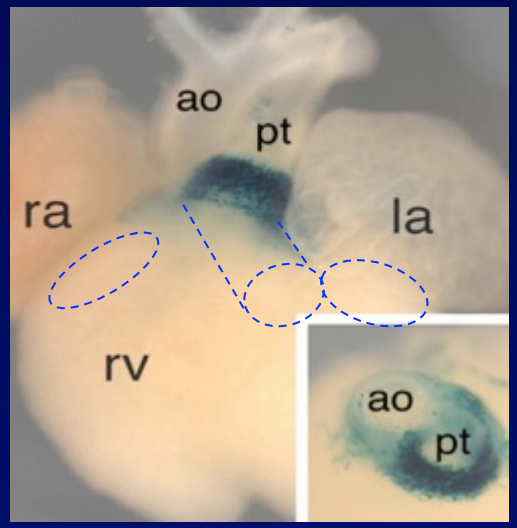

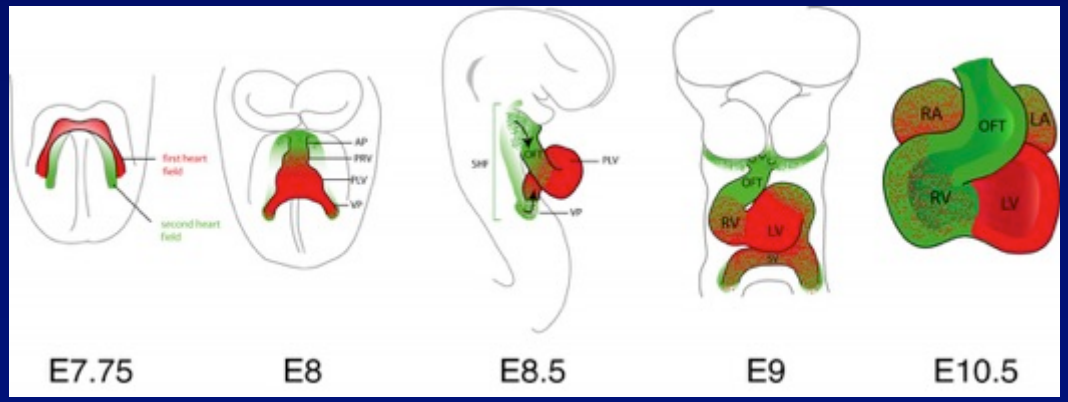

Suivi à un an des enfants pour lesquelles on a les données echo prénatales (taille des AP)

- Réparations chirurgicales complètes au cours de la première année de vie chez les fœtus ayant une AP de taille normale : 66 réparations (n = 77) et
- Réparations chirurgicales complètes au cours de la première année de vie chez les fœtus ayant une AP petite ou absente : 20 réparations (n= 36)
- Soit 86% vs 56 %; P 0,001

- Parmi les patients ayant des AP centrales: 79 % (90/114) ont subi une réparation complète vs
- Patients n'ayant pas d'AP centrales :17 % (1/6)
- Soit 79% vs 17%; P 0,001

- Patients qui n'ont pas de MAPCA: 76 % (89/117) ont subi une réparation complète comparativement à
- Patients avec MAPCA: 50 % (3/6) ont subi une réparation complète
- Soit 76% vs 50%; P = 0,15

Ablation des CCN ou SCC

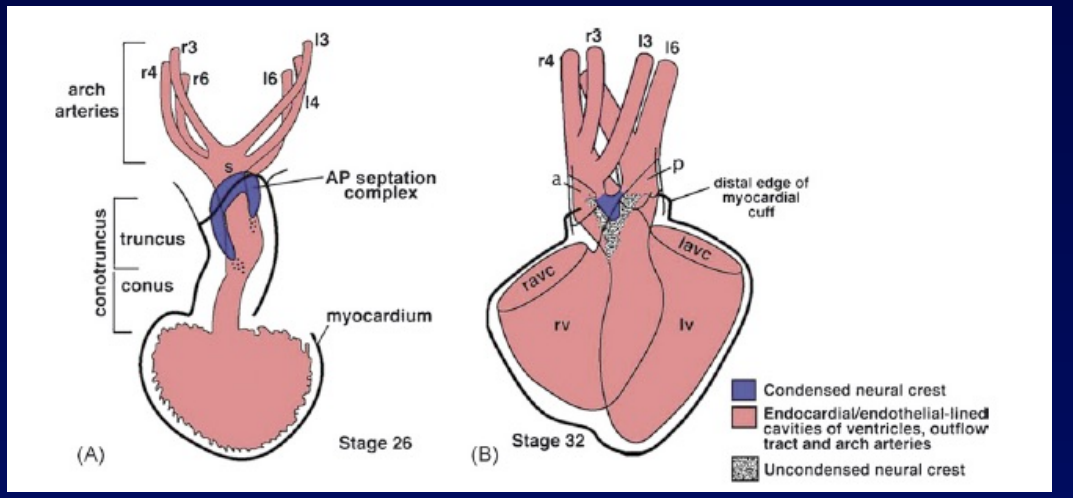

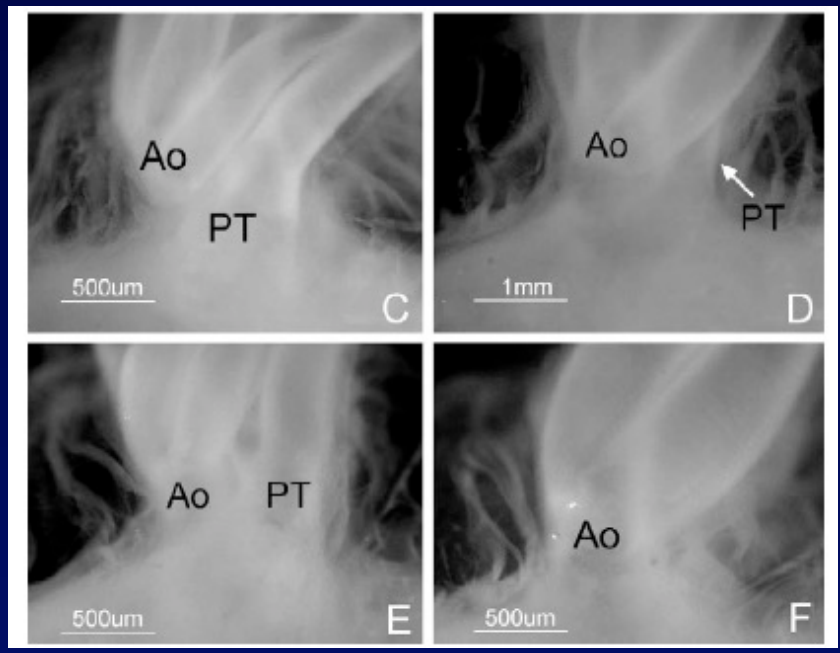

- Ablation de CCN chez le poulet
  - APSO (1980)
- Ablation du SCC chez le poulet
  - T4F et l'APSO (2007)

Margaret Kirby 2007

DAN d'APSO: pronostic anténatal

Syndrome associé?
Taille des APs?
Présence de MAPCAs

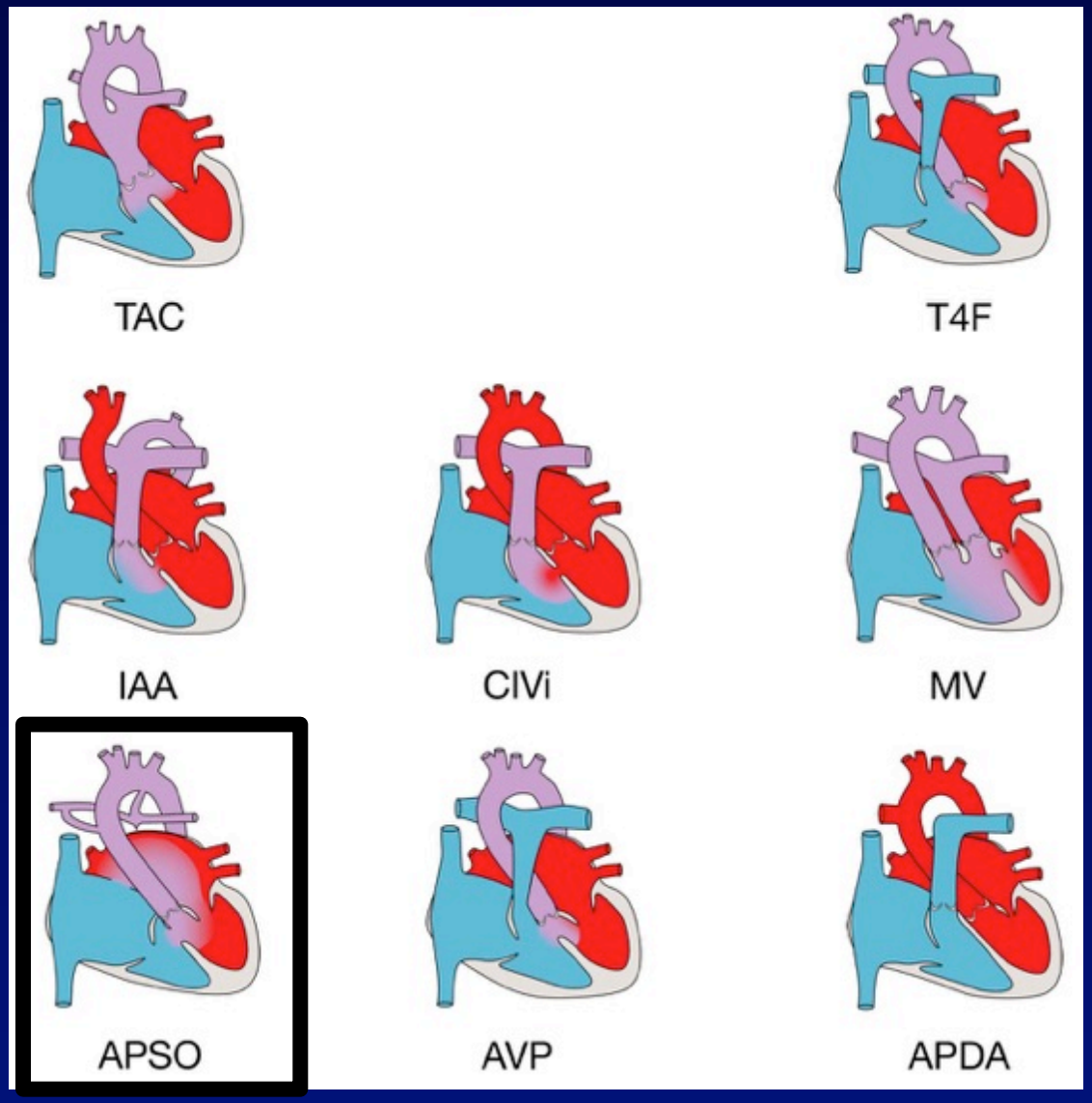

Anomalie génétique associée?

Syndrome de Di George
CHARGE
Syndrome de Mowat Wilson
Syndrome d' Alagille
Syndrome de Smith Magenis
VATER
Waardenburg
Recklinghausen
Pierre-Robin

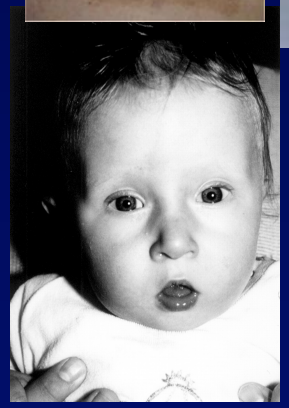

Syndrome de….

Association …

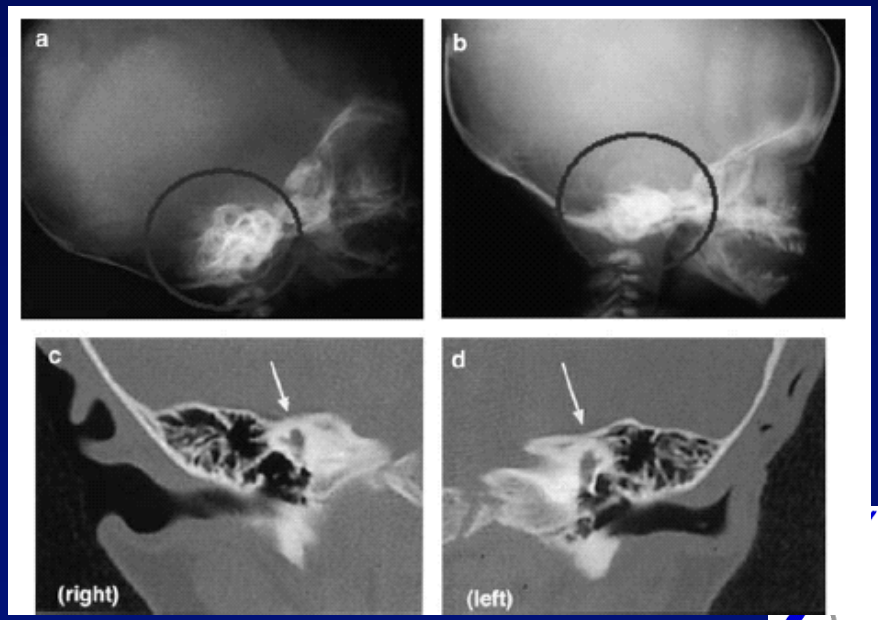

Actuellement à Necker

1.Diagnostic anténatal de cardiopathie = Enquête cyto-génétique :

1. CGH sur liquide amniotique sauf pour TGV et TGV+CIV
2. Conseil génétique et fœtopathologie si IMG

2.Echographie d' expert pour rechercher des signes extra-cardiaques associés

3. IRM fœtale pour les cardiopathies conotroncales et les CAV

4. IRM fœtale si malformations associées et CGH normale

5. Informer de la récurrence et échographie cardiaque fœtale au 4eme mois pour toute grossesse ultérieure

APSO: classification

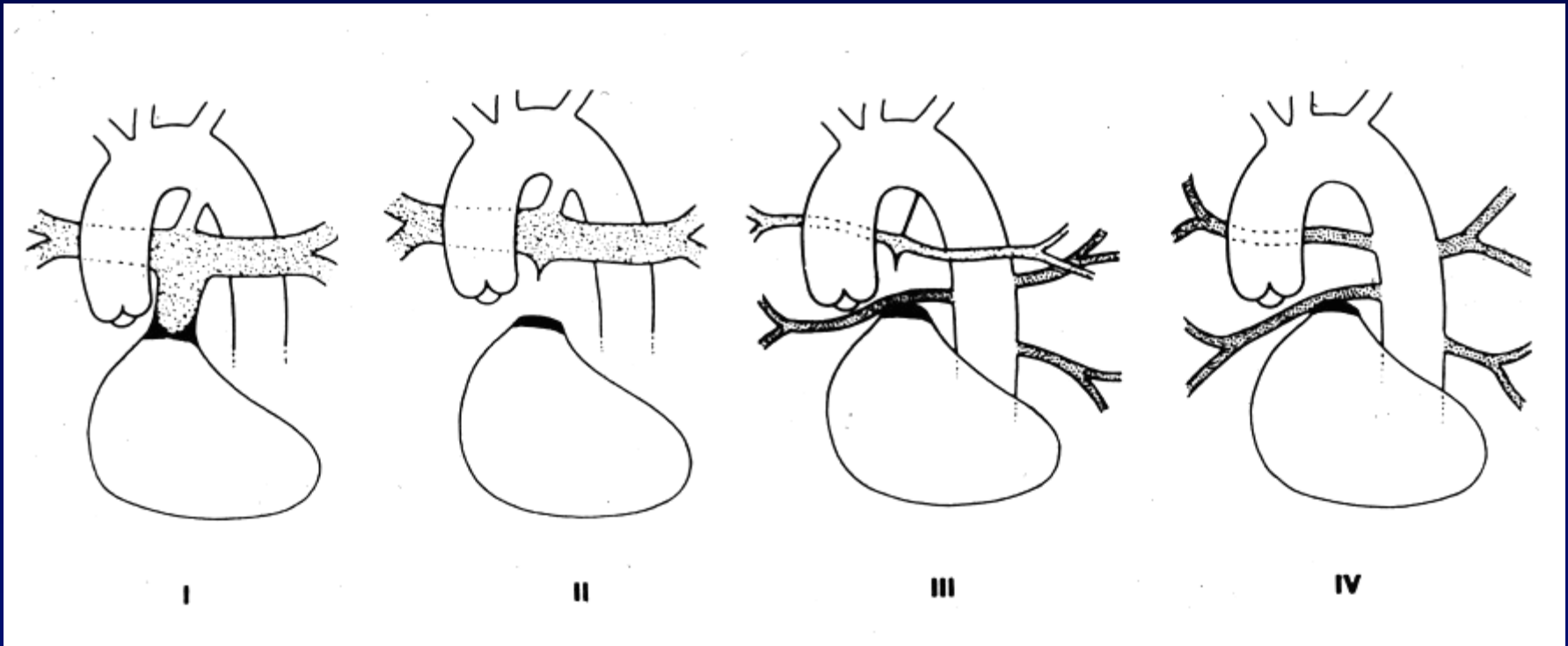

APSO sans collatérales

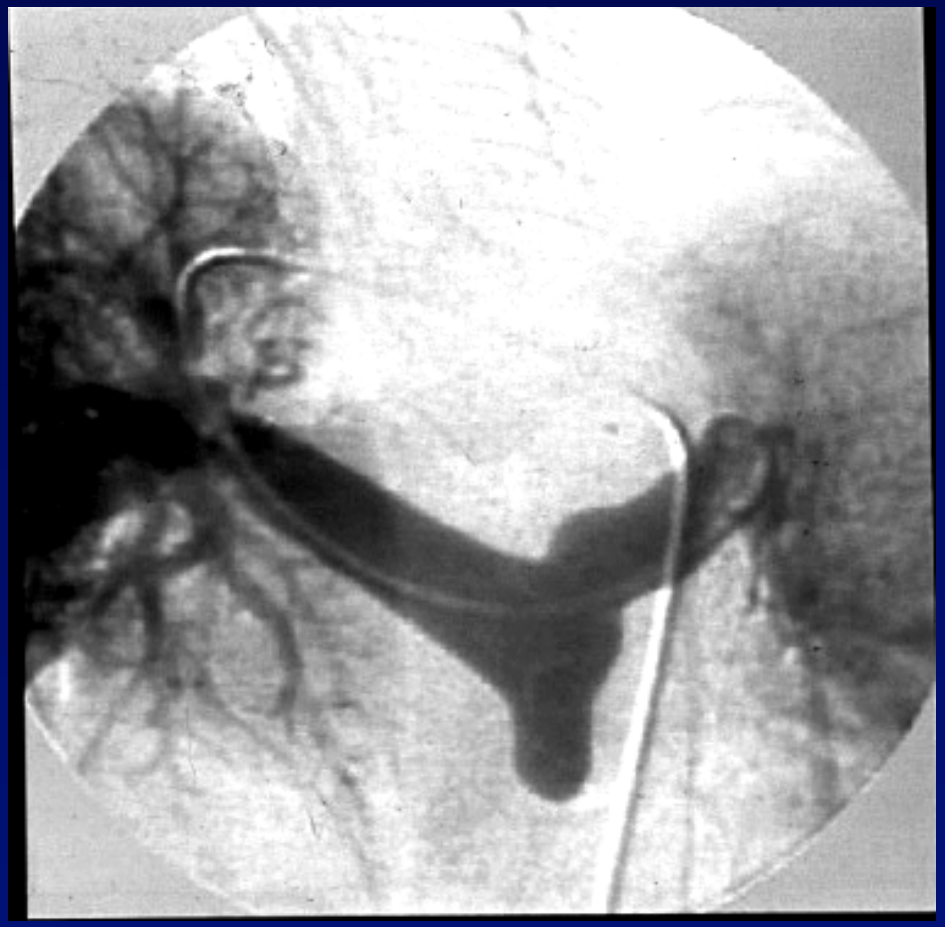

APSO avec collatérales et « mouette »

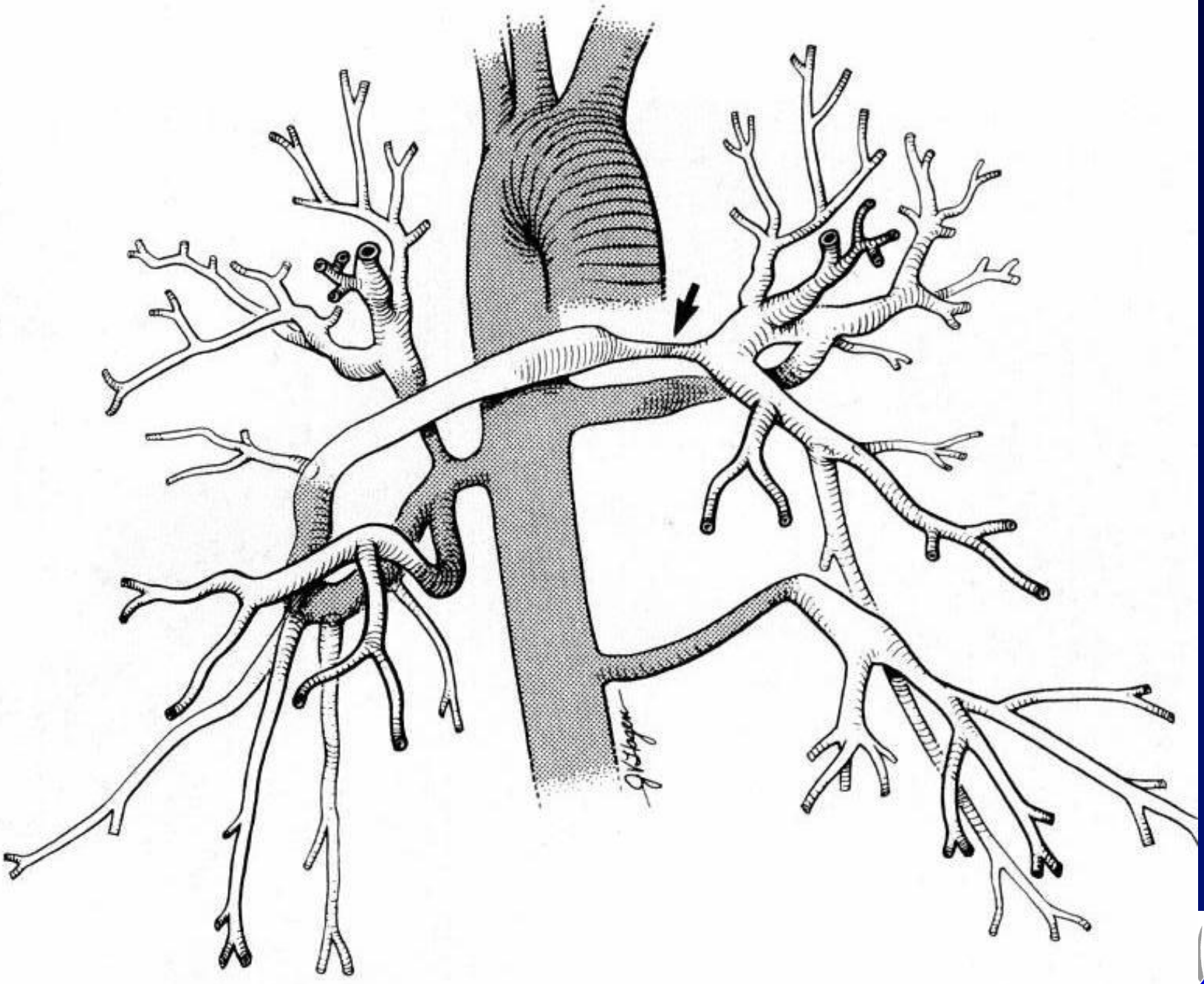

Pathophysiologie APSO, diagnostic prénatal

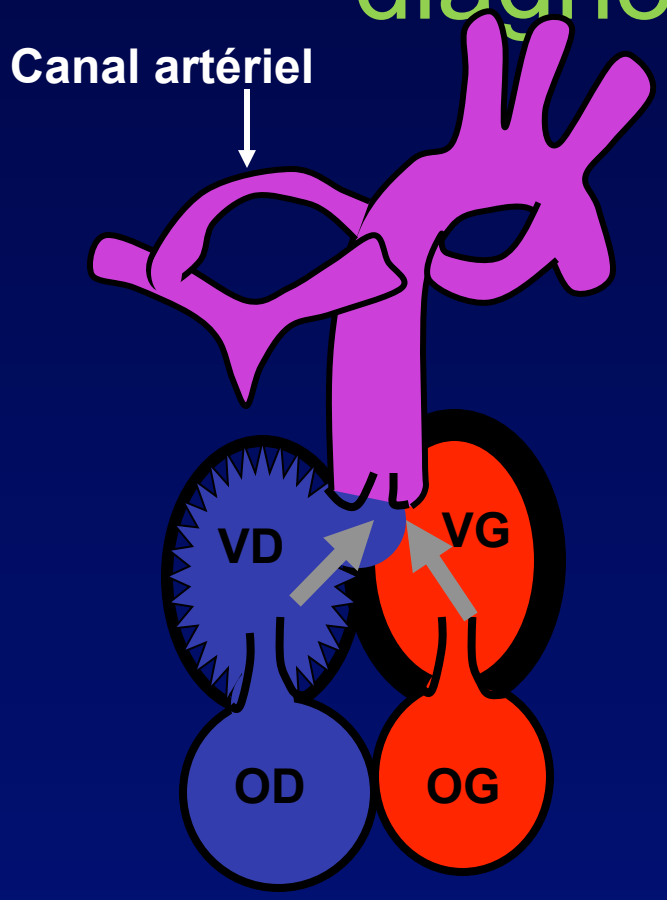

- Cardiopathie à sang mélangé car atrésie pulmonaire
- Ductodépendance de la circulation pulmonaire
- Intervention néonatale obligatoire sauf si canal artériel reste ouvert sans PGE

Manifestations cliniques

Souvent symptomatique dès la naissance:

Cyanose et silence auscultatoire

souffle de canal ou collatérales

Dépend de la suppléance pulmonaire

Si CA présent:

risque de fermeture dans 15j et hypoxémie/cyanose

Peu de cyanose si absence de fermeture

Si MAPCA présentes:

intensité de la cyanose dépend du Qp

si insuffisant: cyanose

si suffisant: peu cyanosé

Qp/Qs si sat 85%?

Cyanose s'aggrave avec le temps

Echographie

Anomalies associées:

Aorte (fuite, dilatation…)
CIV multiples
Coronaires (ouverture VD-AP)

Malpositions vasculaires
Ventricule unique
Atrésie tricuspide
CAV complet
Double discordance etc…

Anomalie coronaire

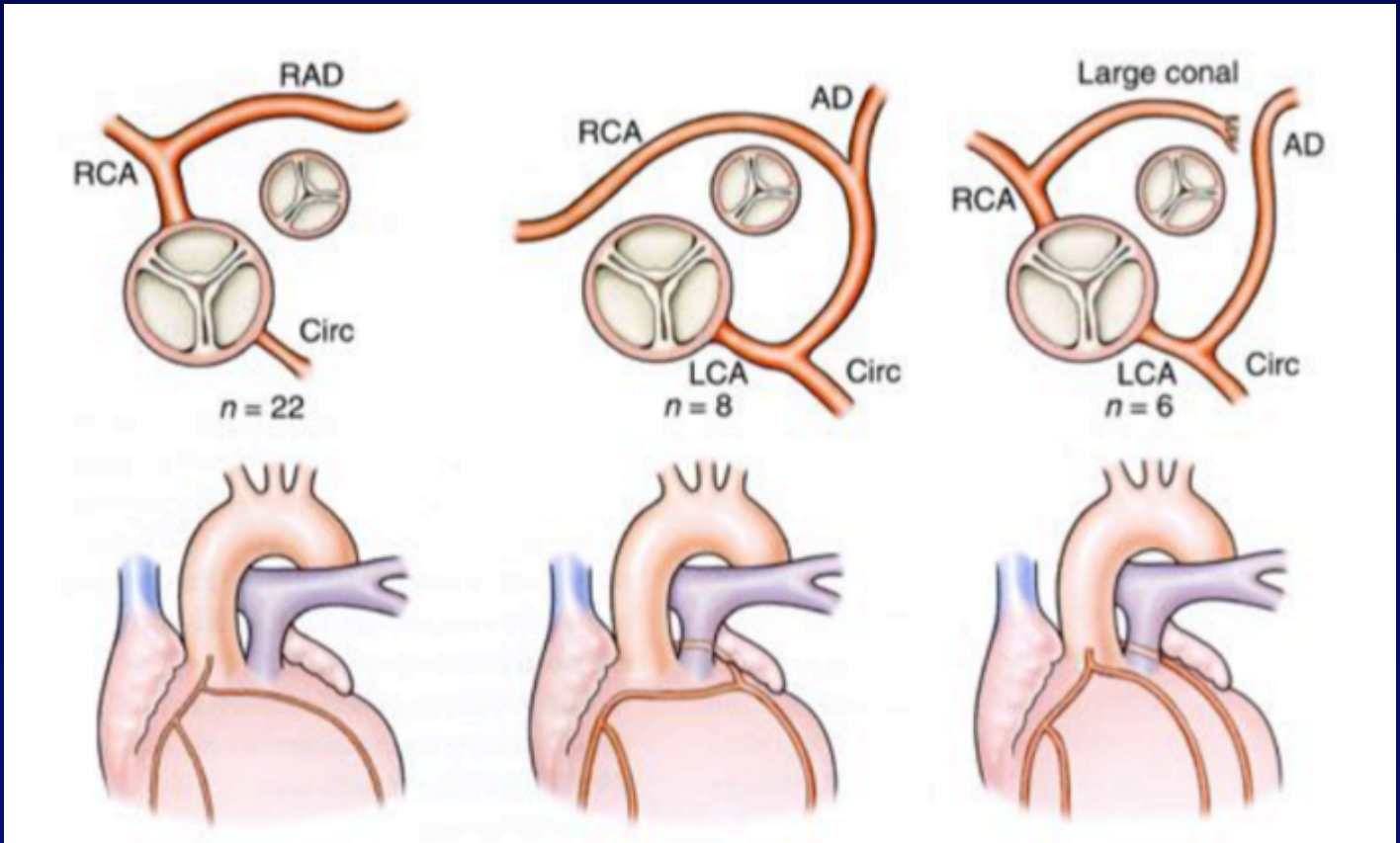

Sténoses des branches

Anatomo-pathologie

Si CA présent:

- Confluence AP
- Aspect vs collatérales?
- Taille APs
- évolution post-natal du CA et des APs

Si MAPCA

- Origine
- Nombre
- Taille
- Sténose
- Perfusion régionale
- Confluence APs
- Communicante vs non communicante

APSO

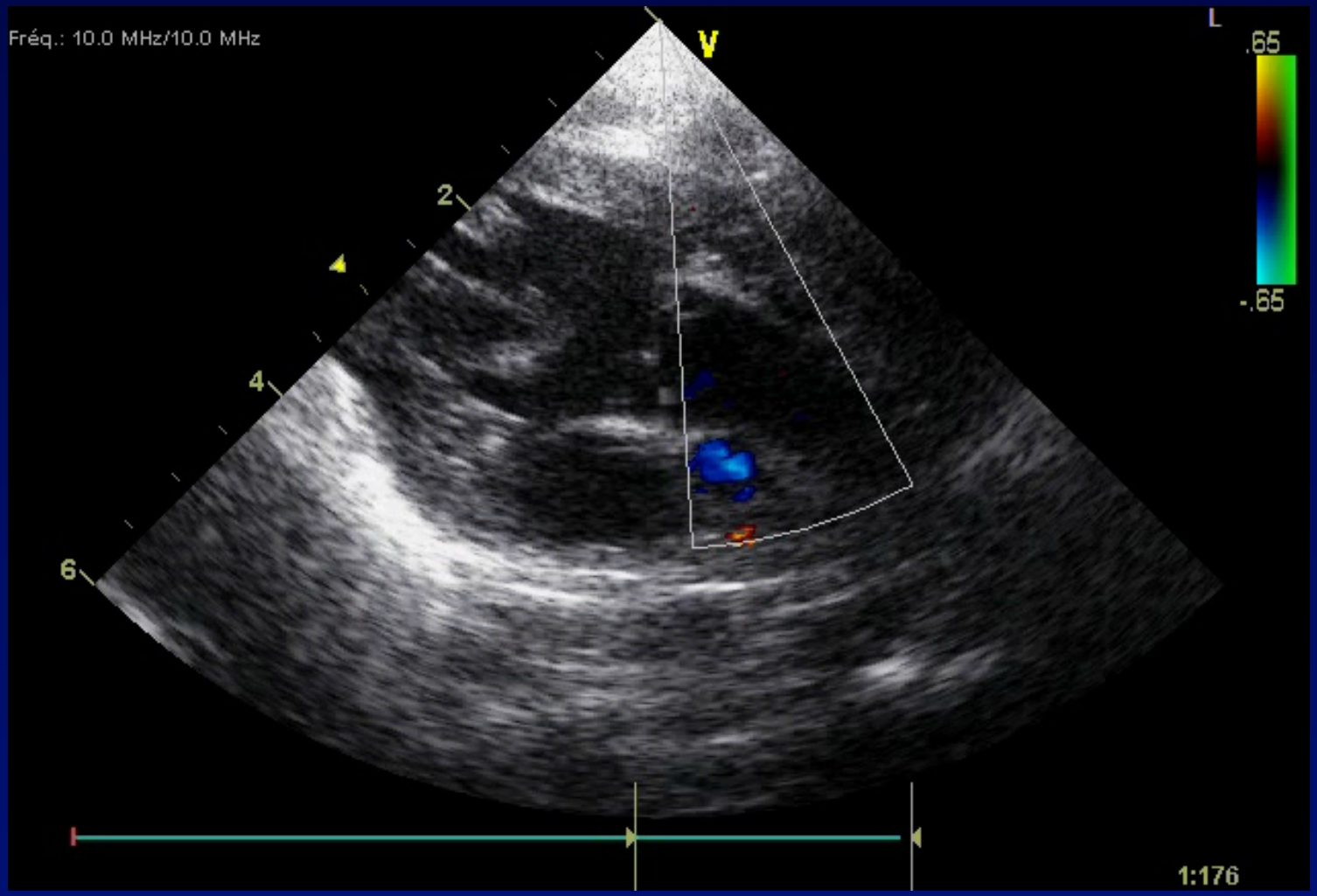

APSO

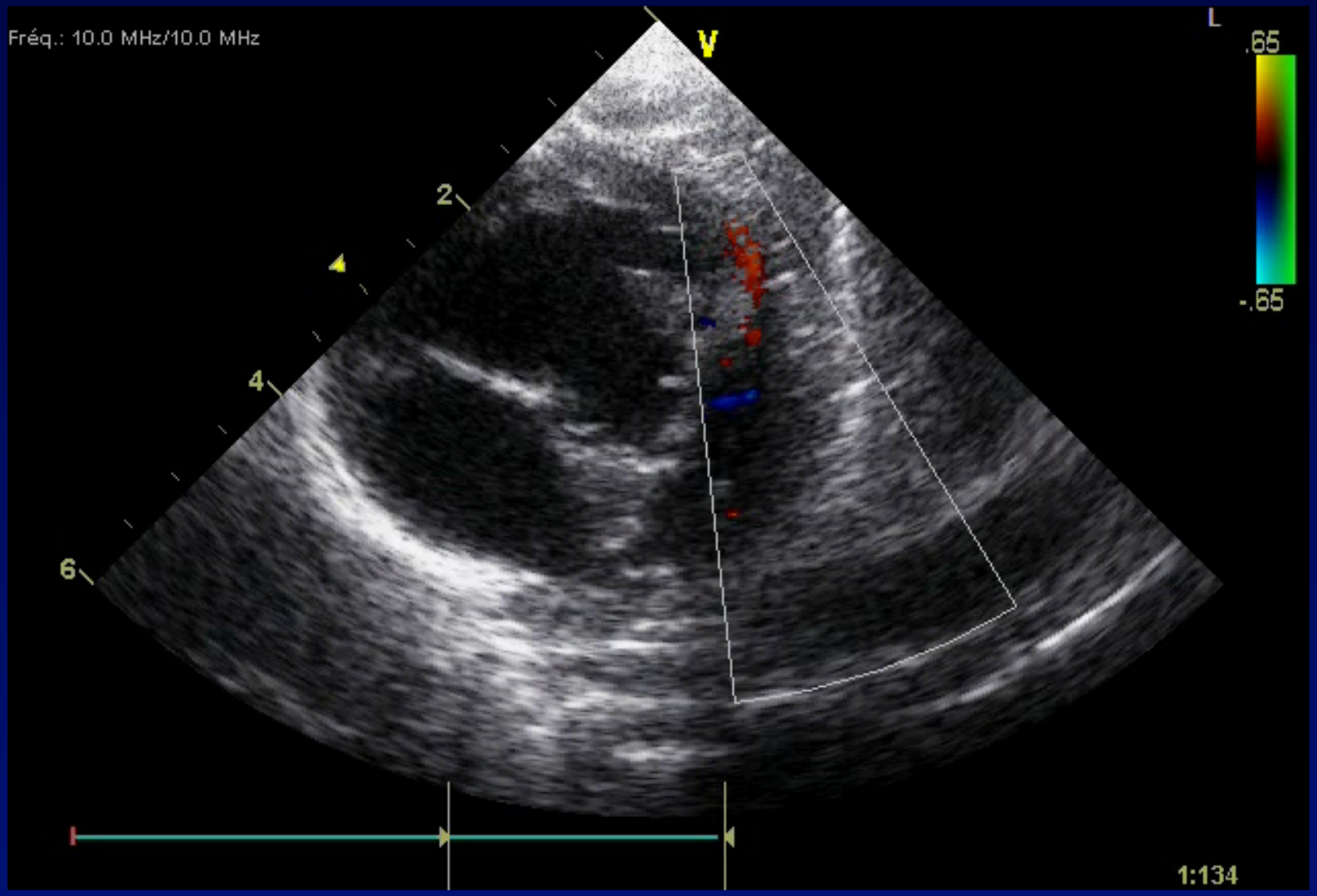

APSO

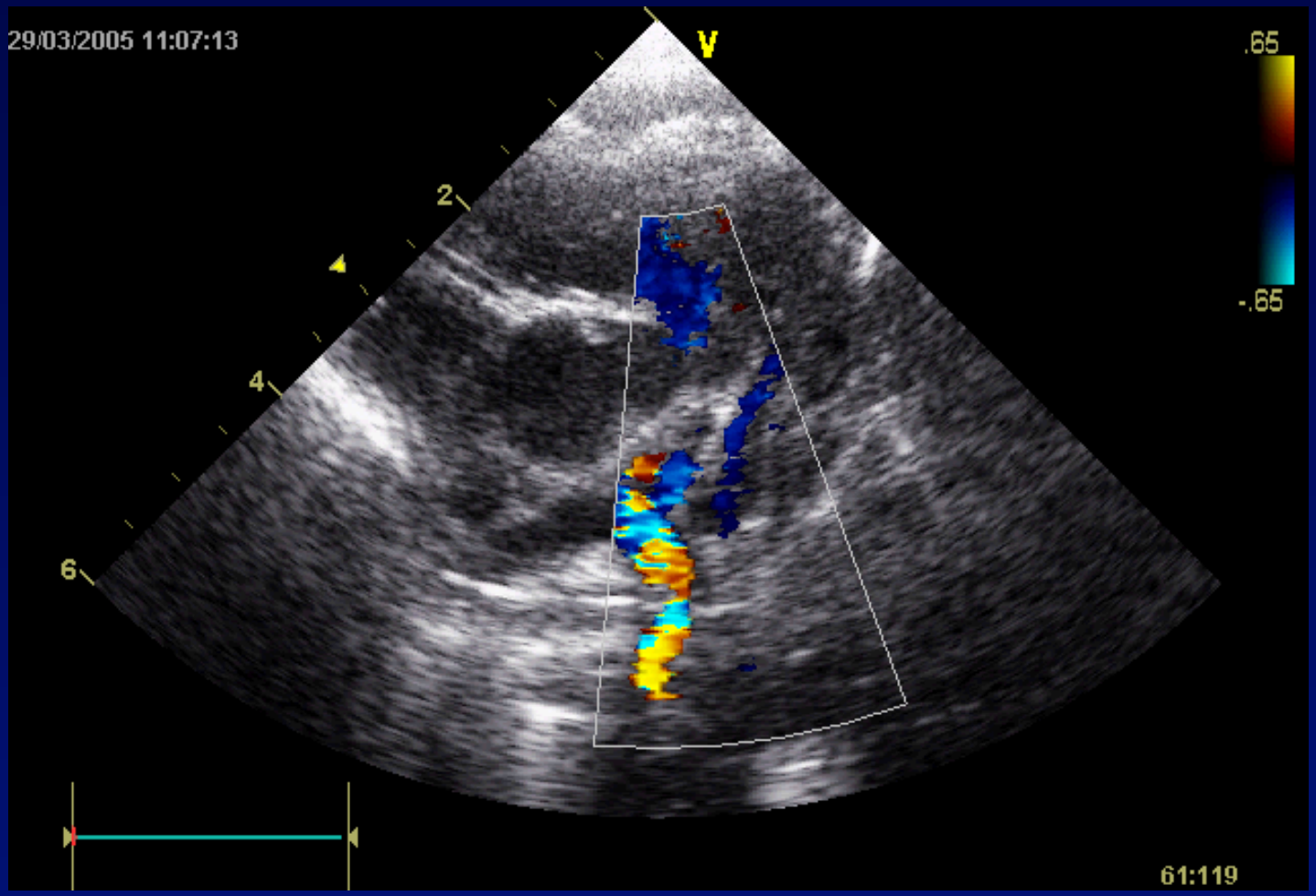

Rôle du KT

- Avant la cure complète
  - Cartographie précise des Aps
  - Mesure des pressions dans les MAPCAs
  - Traitement palliatif:
    - Dilatation/stent MAPCA sténosée
    - Stent dans CA
    - Perforation du plancher valvulaire
  - Occlusion de MAPCA communicantes
  - Dilat/stent sténose pulmonaires

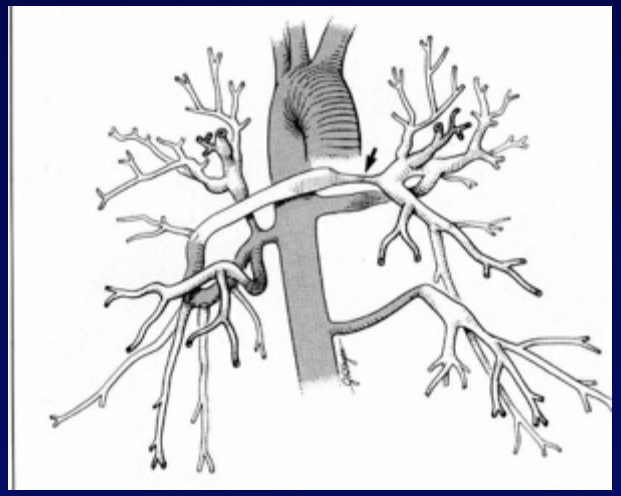

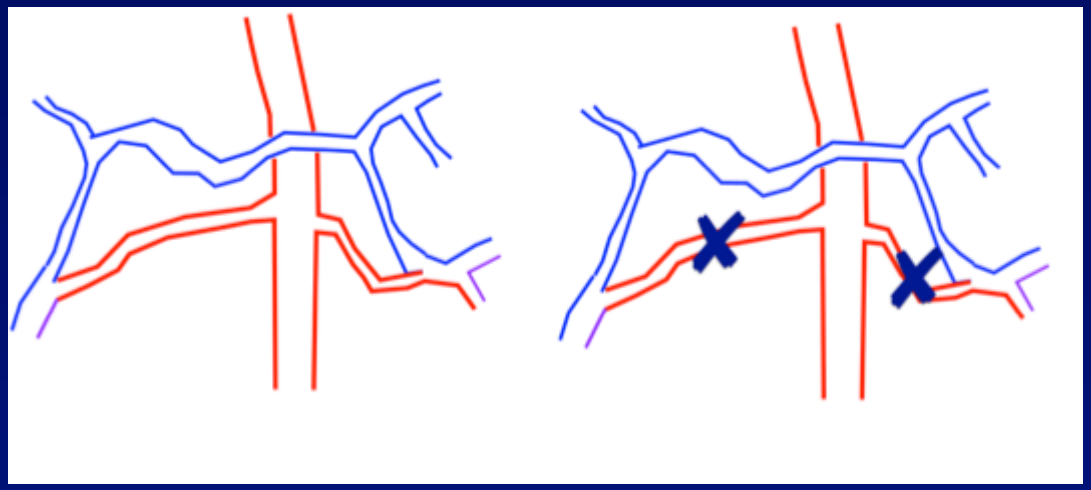

Rôle du TDM

- Avant la cure complète
  - Cartographie Aps mais surtout des positions et des rapports des MAPCAS dans le thorax pour discuter les unifocalisdations

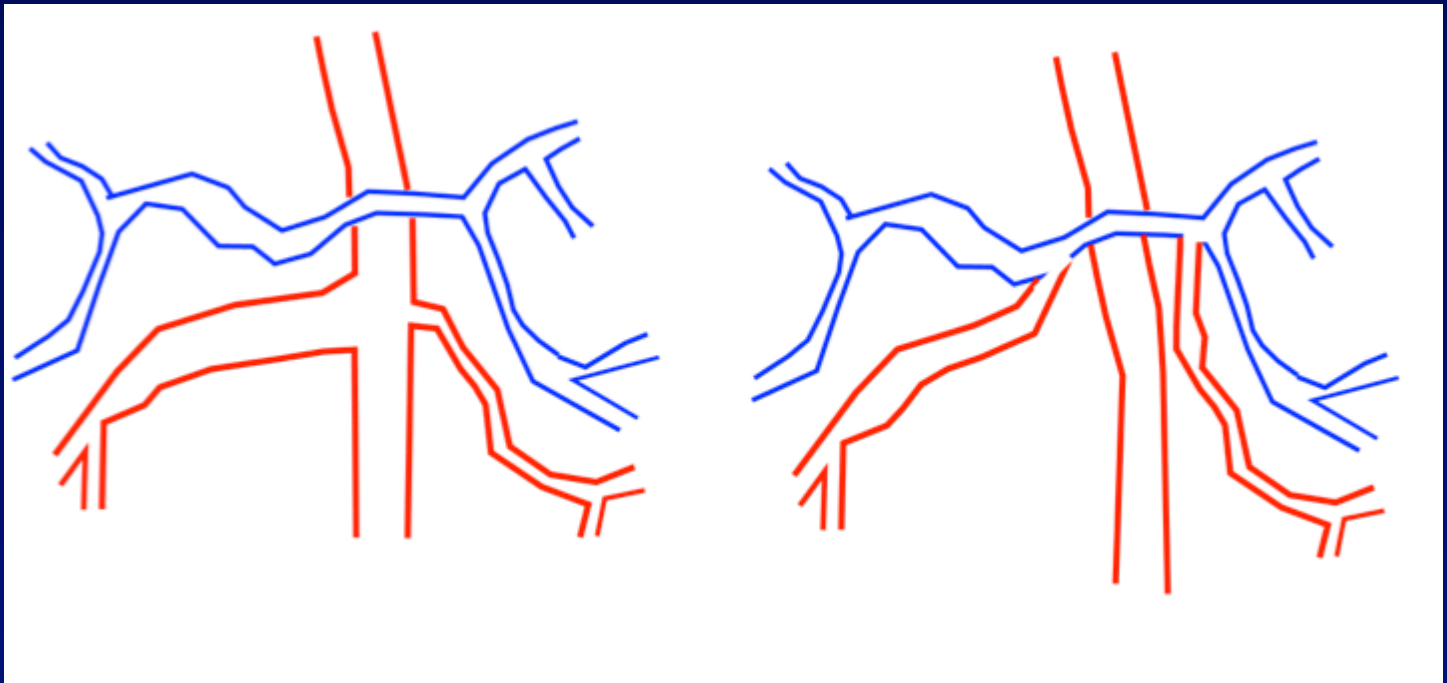

Traitement

- Dépend de la forme
- Médical:
  - Prostaglandines:
    - non systématique
    - Si cyanose sévère à la fermeture du canal
    - Certains canaux malformatifs ne se ferment pas (retarde le premier temps opératoire)
    - Pas de PGE1 dans les types III et IV car collatérales ne se ferment pas

Réhabiliter les APs

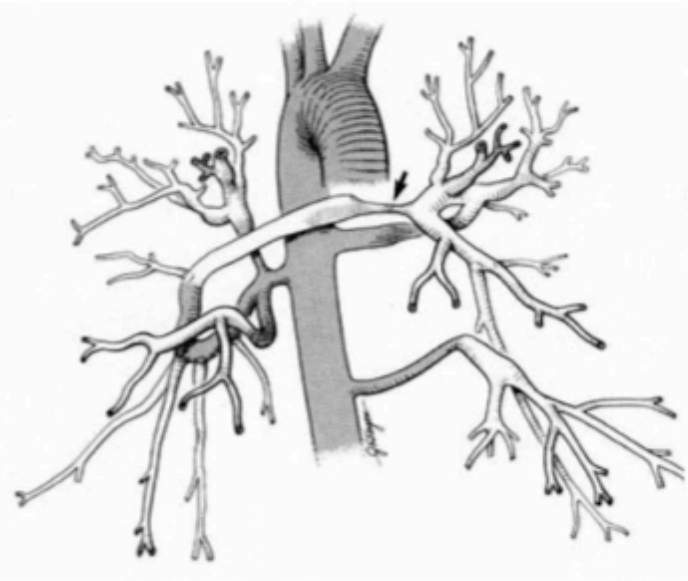

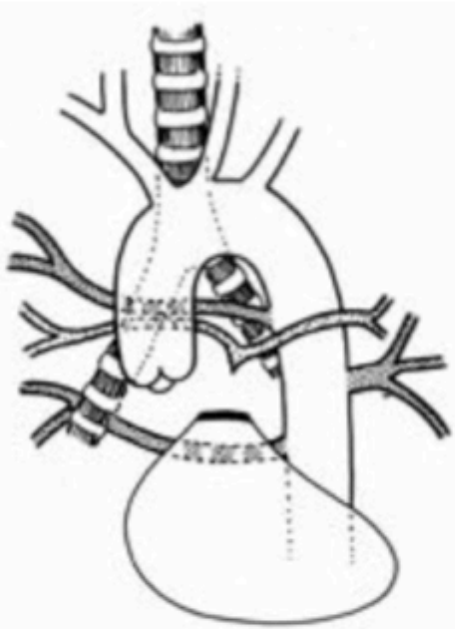

TOF/PA, MAPC
(PAi 50 mm^2/M^2)

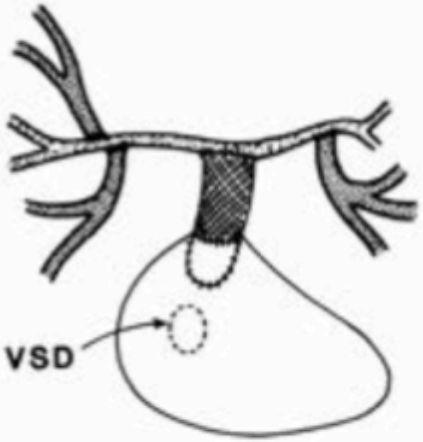

RV-PA homograft
and bilateral
unifocalization

Prise en charge thérapeutique

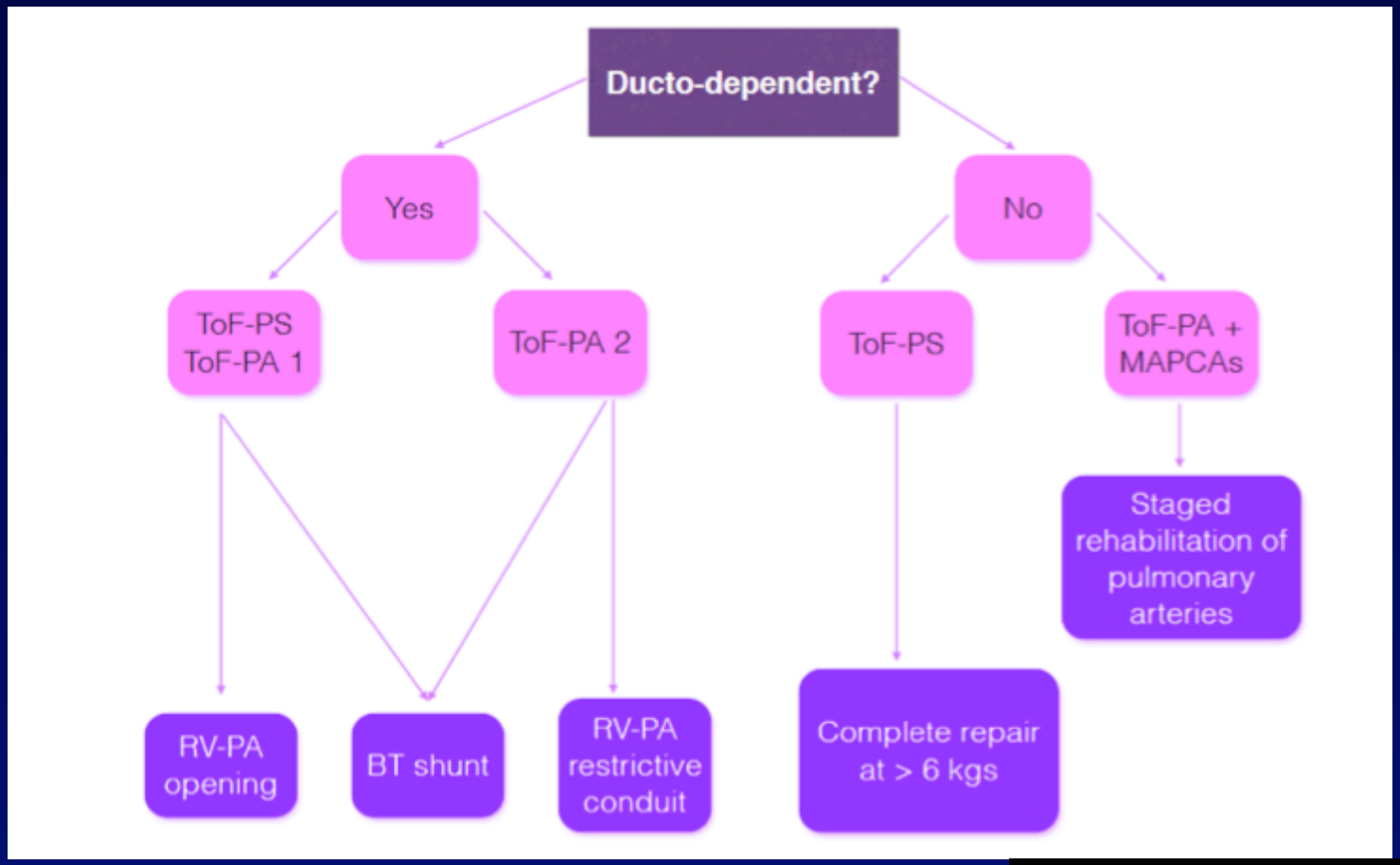



Long-term results of right ventricular outflow tract reconstruction in neonatal cardiac surgery: Options and outcomes

Aditya K. Kaza, MD, Hong-Gook Lim, MD, Daniel J. Dibardino, MD, Victor Bautista-Hernandez, MD, Joshua Robinson, MD, Catherine Allan, MD, Peter Laussen, MBBS, Francis Fynn-Thompson, MD, Emile Bacha, MD, Pedro J. del Nido, MD, John E. Mayer, Jr, MD, and Frank A. Pigula, MD

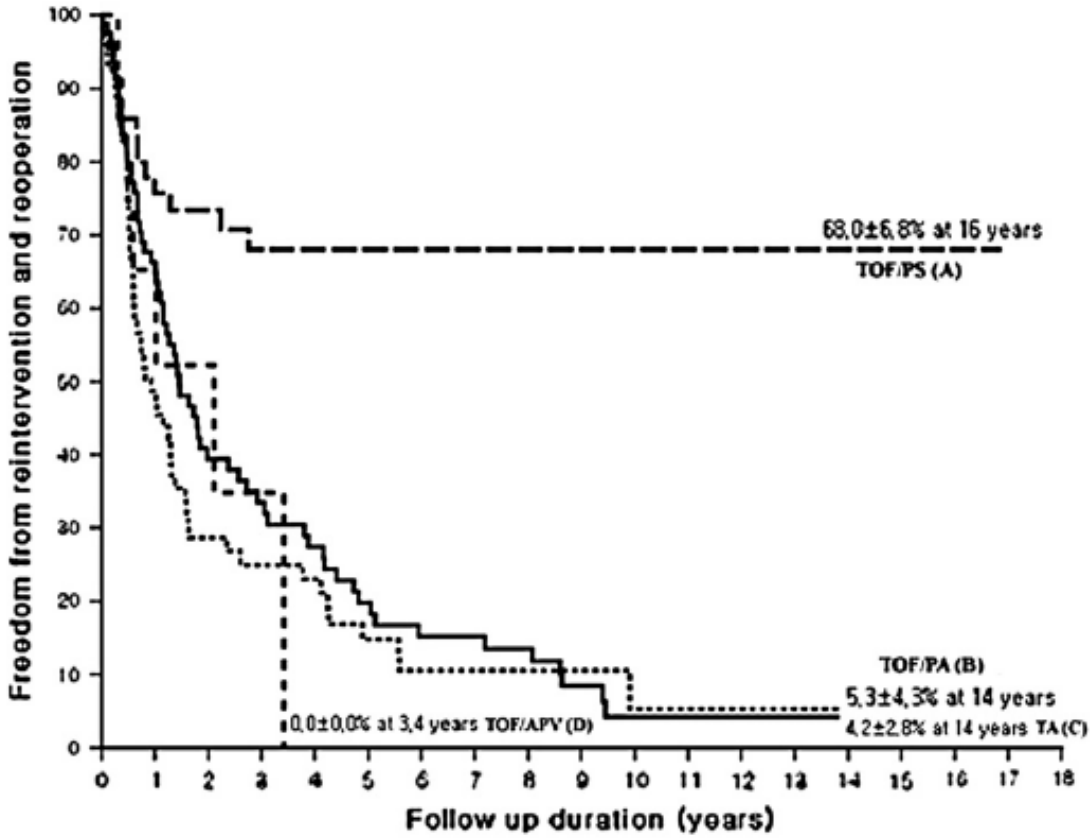

Fallot

APSO

No at risk																				
Total	273	119	76	60	51	41	32	32	23	16	10	10	8	5	2	1	1	0	0
A	83	35	30	24	21	21	17	17	12	10	8	8	6	3	2	1	1	0	0
B	81	30	16	13	12	7	5	5	3	2	1	1	1	1	0	0	0	0	0
C	97	48	27	22	18	13	10	10	8	4	1	1	1	1	0	0	0	0	0
D	17	5	3	1	0	0	0	0	0	0	0	0	0	0	0	0	0	0	0

JTCS 2009

Outcome of newborns after foetal diagnosis of T4F/PA-VSD in the first year of life.

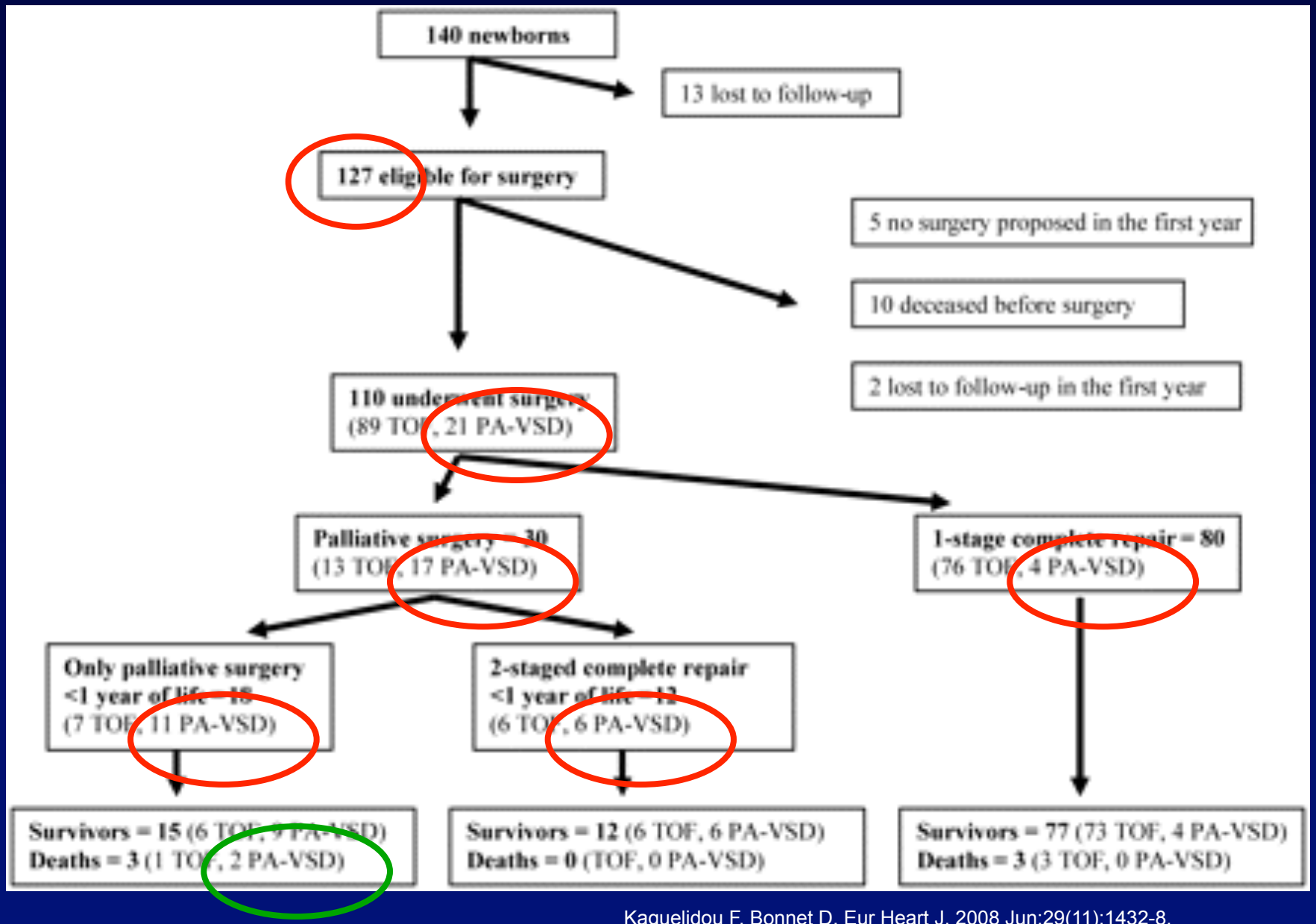

Kaguelidou F, Bonnet D. Eur Heart J. 2008 Jun;29(11):1432-8.

Rôle du KT

- Après la cure complète
  - Fermeture CIV résiduelle
  - Dilatation/stent sténoses sur la voie VD-AP + des branches pulmonaires
  - Occlusion de collatérales
  - Valvulation pulmonaire lorsque le VD est dilaté

Valvulation pulmonaire selon bilan

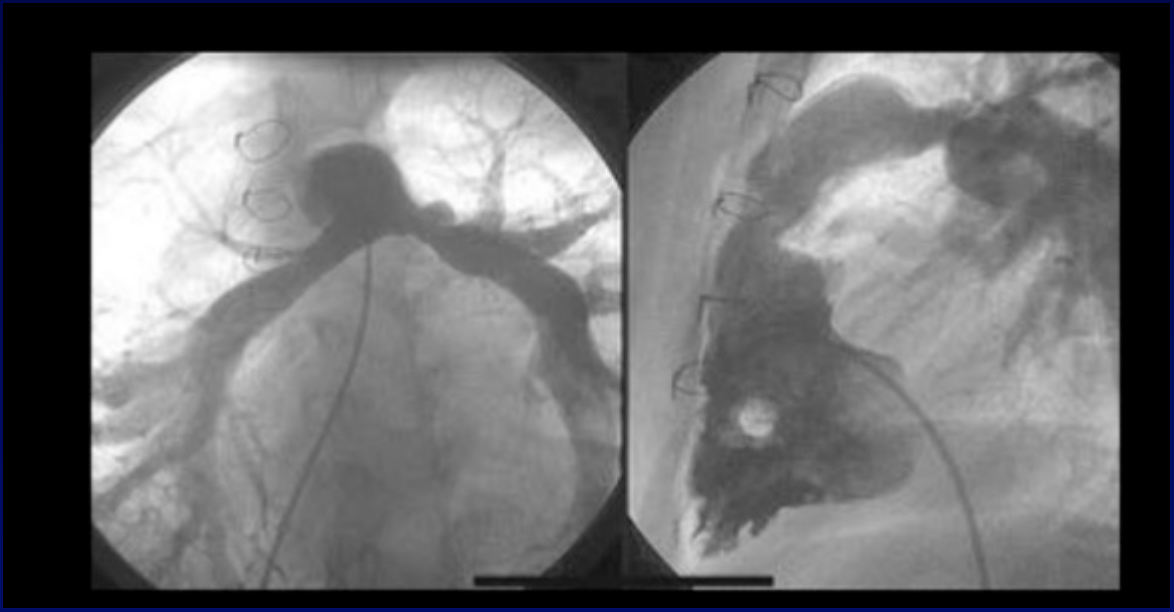

NYHA
IRM
Holter
VO2 Max
NT pro BNP
Documents information (risque EI)

Consultation stomato
Consultation ORL
Biologie sanguine
Prélèvement anal
Prélèvement nasal
Si positif:
-Bactroban
-Chlorexidine

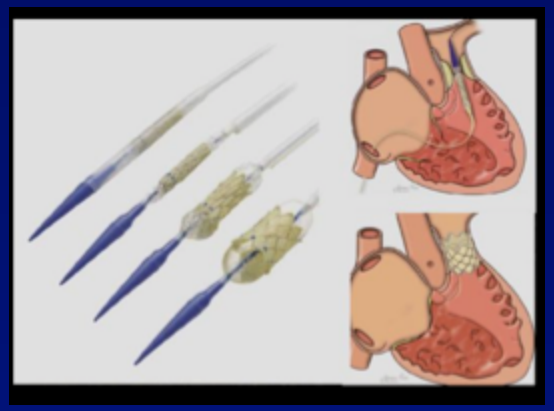

Pas de valvulation en cas d'acné ou de foyer infectieux
Prévention EI ++++
Si pose : aspirine à vie

Conclusion

- Cardiopathie conotroncale:
  - Pronostic ….
- Prise en charge en pleine évolution:
  - But: réhabilitation des branches pulmonaires
  - Coopération médicochirurgicale
  - Préférence d’un flux pulsatile…