Prise en charge des APSI

Dr Fanny Bajolle
M3C-Necker

Obstacles du cœur droit

Sténose supra valvulaire pulmonaire

Sténose pulmonaire

APSI

Cœur triatrial droit

Ebstein

HypoVD

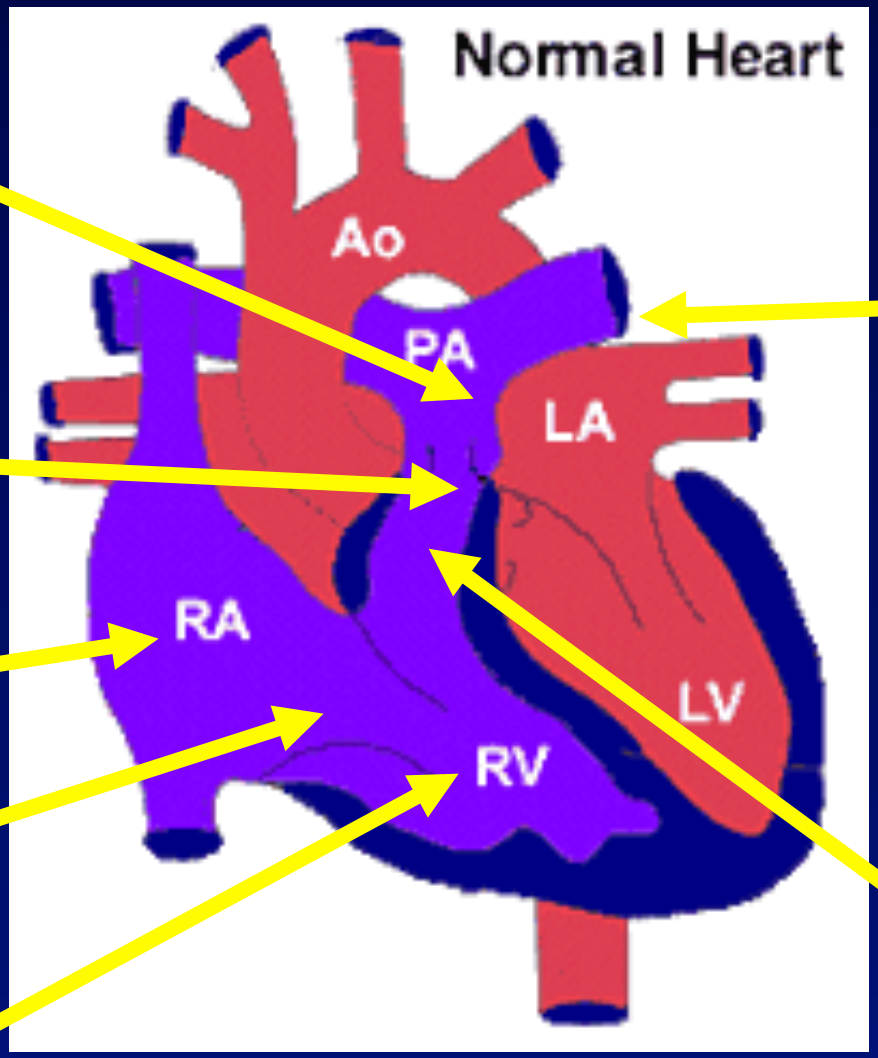

Sténose des branches pulmonaires

Sténose sous pulmonaire

Atrésie pulmonaire à septum intact

APSI

Cyanose et souffle au foyer tricuspide

Atrésie pulmonaire à septum intact, Diagnostic prénatal

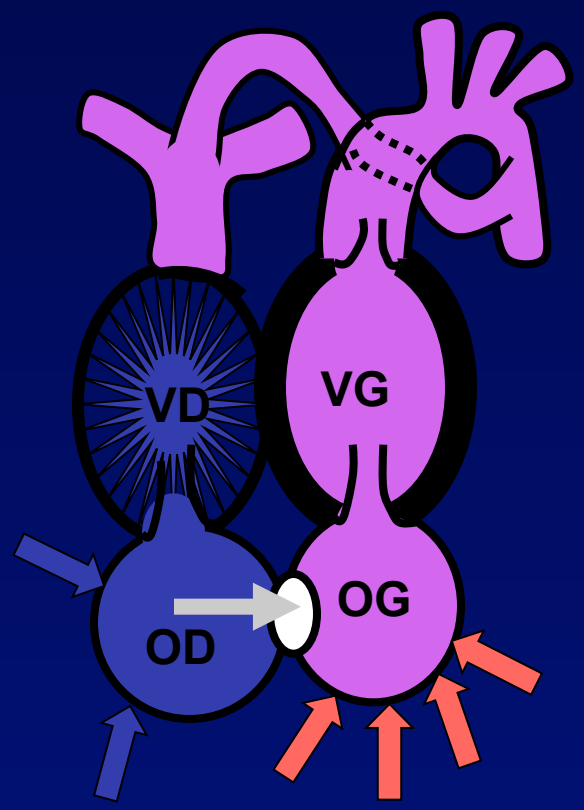

- Cardiopathie cyanogène à sang mélangé
- Ductodépendance de la circulation pulmonaire
- Maladie du muscle du cœur droit avec hypertrophie VD
- Shunt D-G atrial due à la dysfonction diast VD

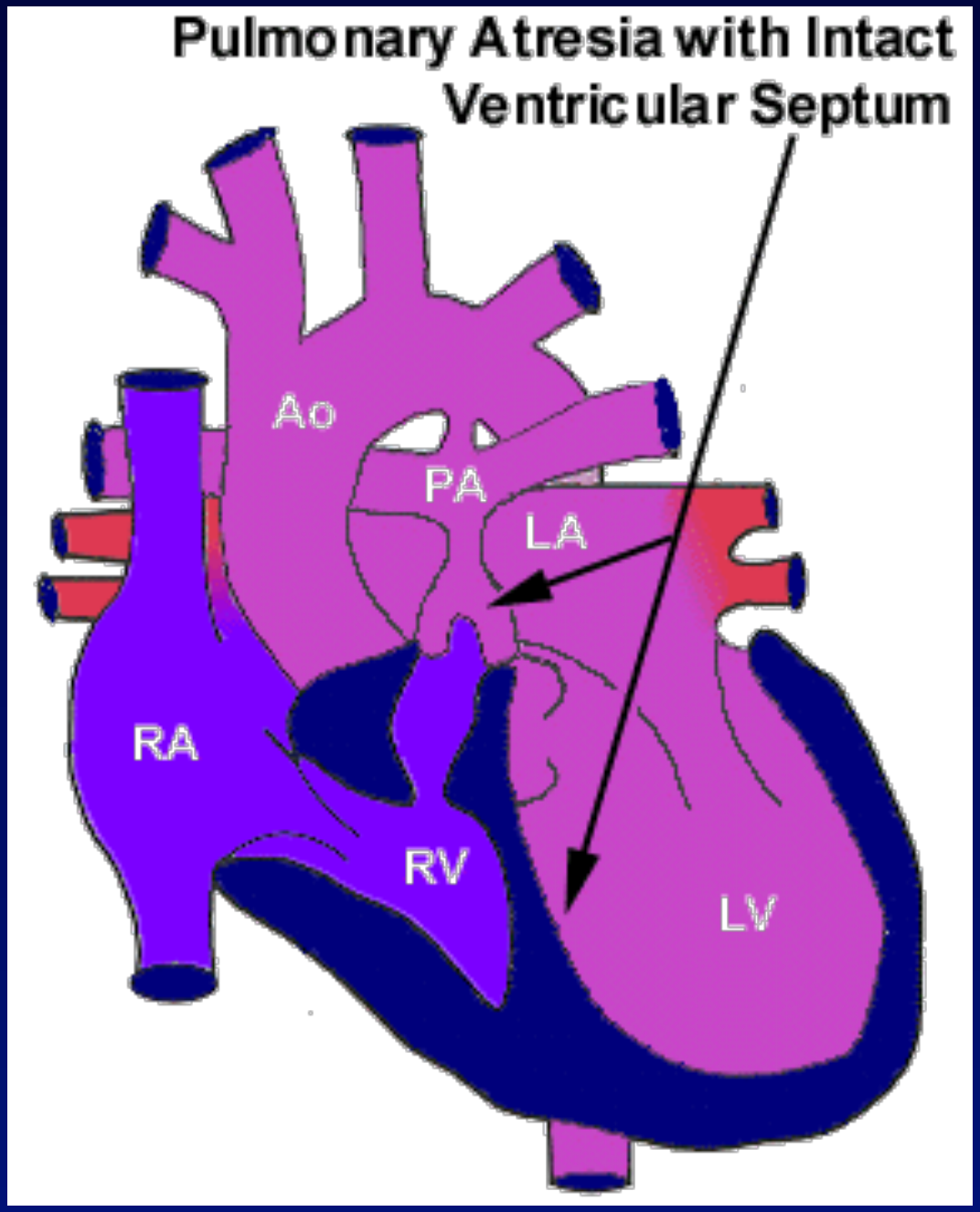
Pulmonary Atresia with Intact Ventricular Septum
Ao
PA
LA
RA
RV
LV

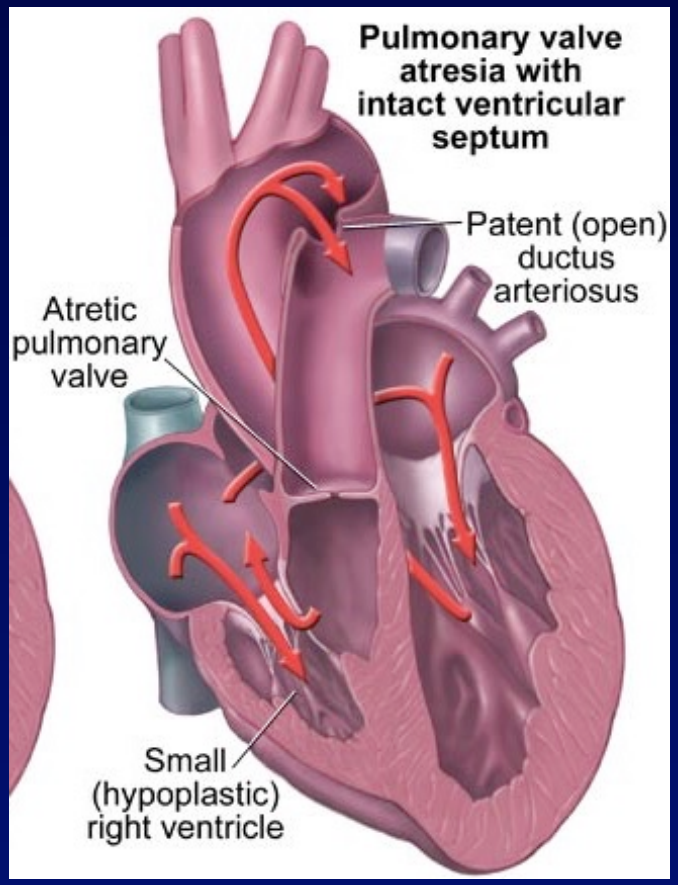
Pulmonary valve atresia with intact ventricular septum
Patent (open) ductus arteriosus
Atretic pulmonary valve
Small (hypoplastic) right ventricle

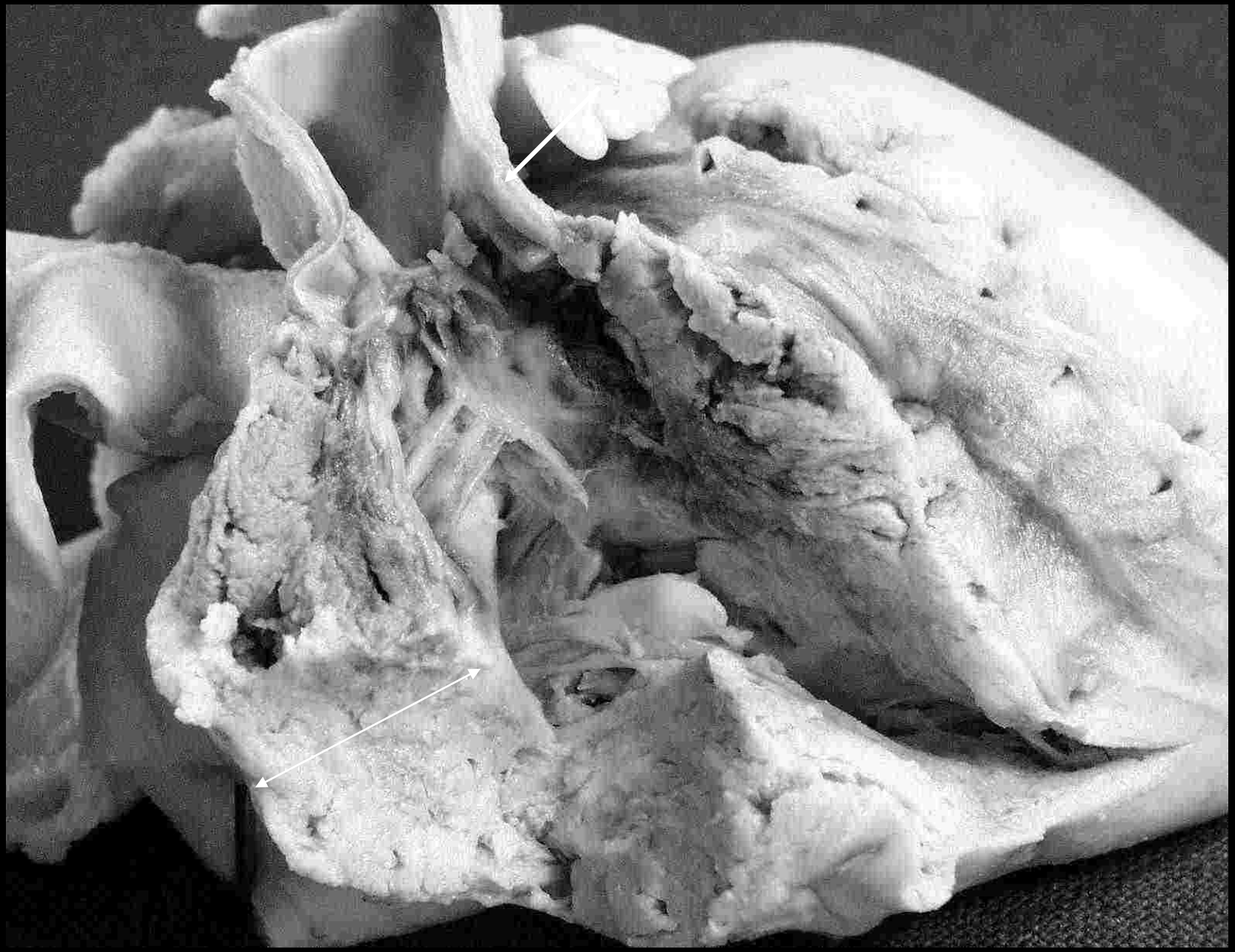

Atrésie pulmonaire à septum intact

- Shunt D-G auriculaire
- Cyanose isolée
- SS d'IT
- Cardiopathie ducto-dépendante

Atrésie pulmonaire à septum intact

- Evolutivité pendant la vie foetale
- Anatomie du VD
  - Nombre de chambres
  - Taille de la tricuspide (zscore)
  - Anneau pulmonaire
- Perfusion coronaire (angiographie)
  - Fistules/sinusoïdes
  - VD dépendance

VD normal tripartite

Management Algorithm in Pulmonary Atresia With Intact Ventricular Septum

Mazeni Alwi,* MBBS, MRCP

Morphologic classification and treatment strategies

VD tripartie

Group A

Good RV anatomy
TV z score >-2.5

Usually tripartite RV
Membranous atresia
(good infundibulum)
Usually no major sinusoids
Variable tricuspid regurgitation

VD bi partite

Group B

Intermediate anatomy
Borderline RV size
(TV z score -2.5 to -4.5)
Usually bipartite RV – absent or markedly attenuated trabecular component
Patent infundibulum
Major sinusoids may be present
Minor sinusoids common
± Small PV annulus
± Subvalvar stenosis
Variable tricuspid regurgitation

VD unipartite

Group C

Severe RV hypoplasia
TV z score <-5.0
Unipartite – absent trabecular component and diminutive/absent infundibulum (muscular atresia)
Hypoplastic TV
Usually competent TV
Major sinusoids more common
± Stenoses or interruption

Dilatation perforation

Dilatation perforation + stenting CA

DCPP

Shunt aorto-pulmonaire

DCPP
DCPT

Catheterization and Cardiovascular Interventions 67:679–686 (2006)

Fistule coronaro-VD

- Communiocation entre de larges sinusoides coronaires embryonnaires ouvertes dans le VD, ayant persisté anormalement, et le système coronaire définitif
- Circulation possible à contre courant vers l'aorte
- +/- associée à des sténoses coronaires
- VD dépendance (perfusion coronaire entretenue par la PVD élevée)

APSI

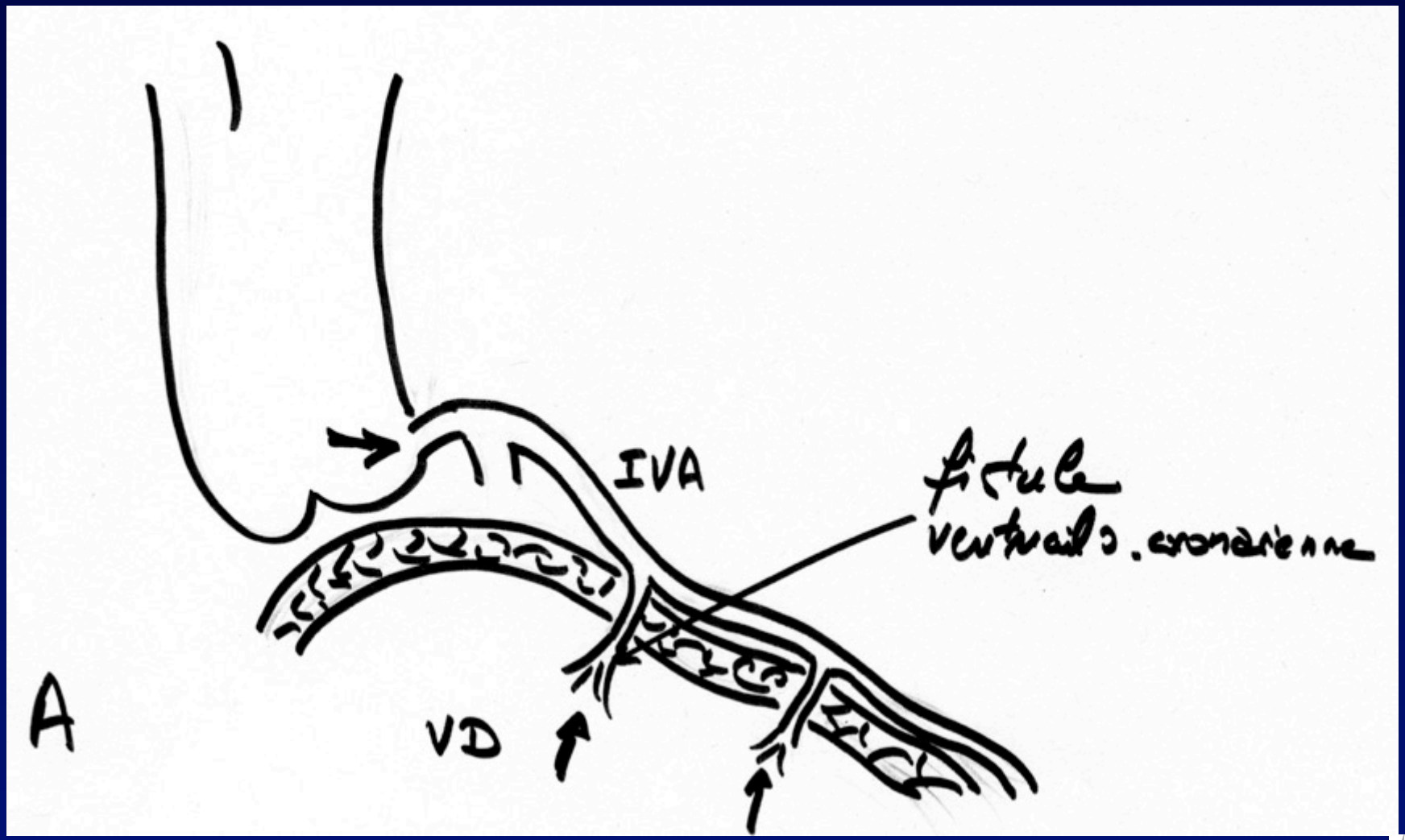

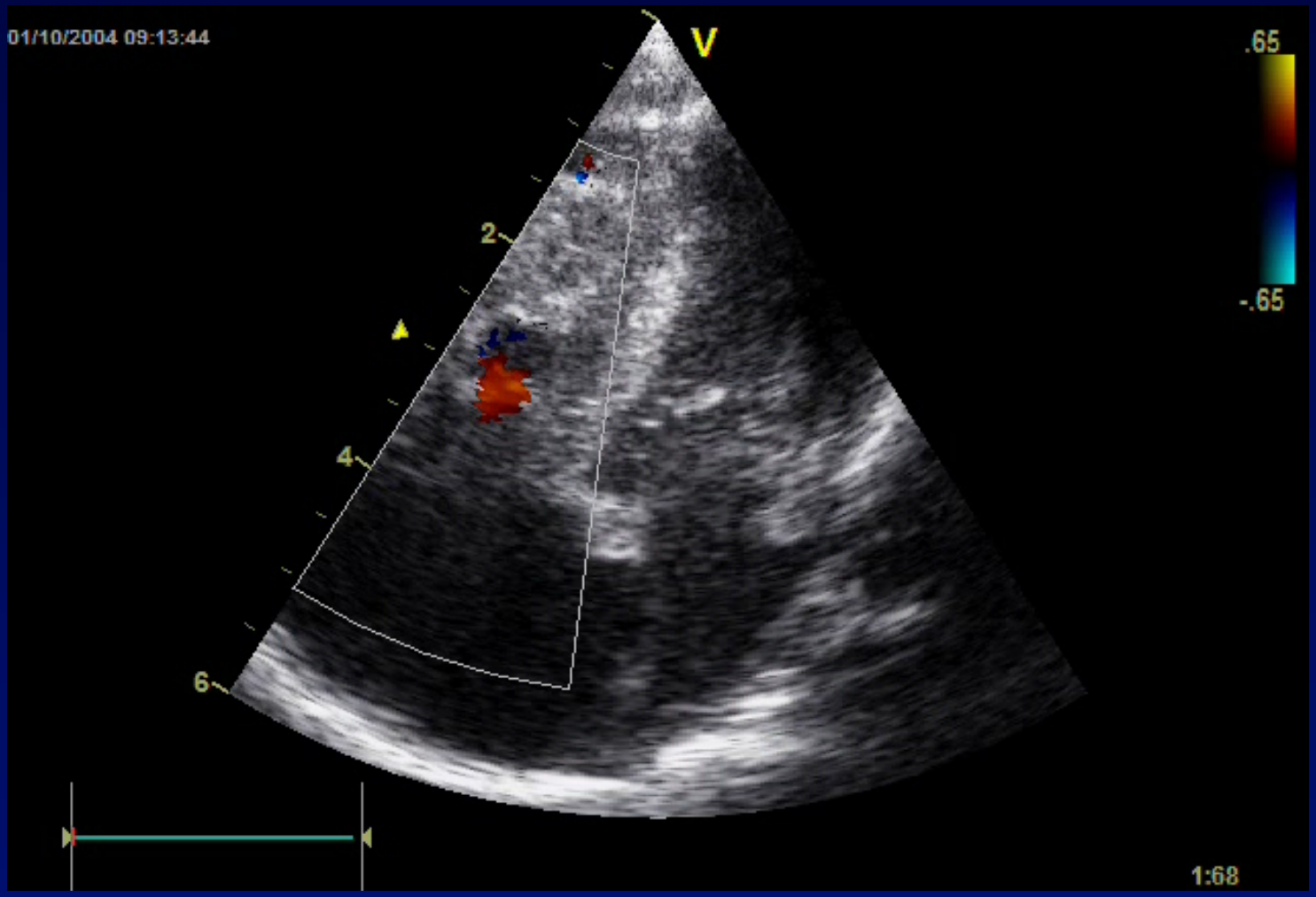
01/10/2004 09:13:44
V
.65
-.65
2
4
6
1:68

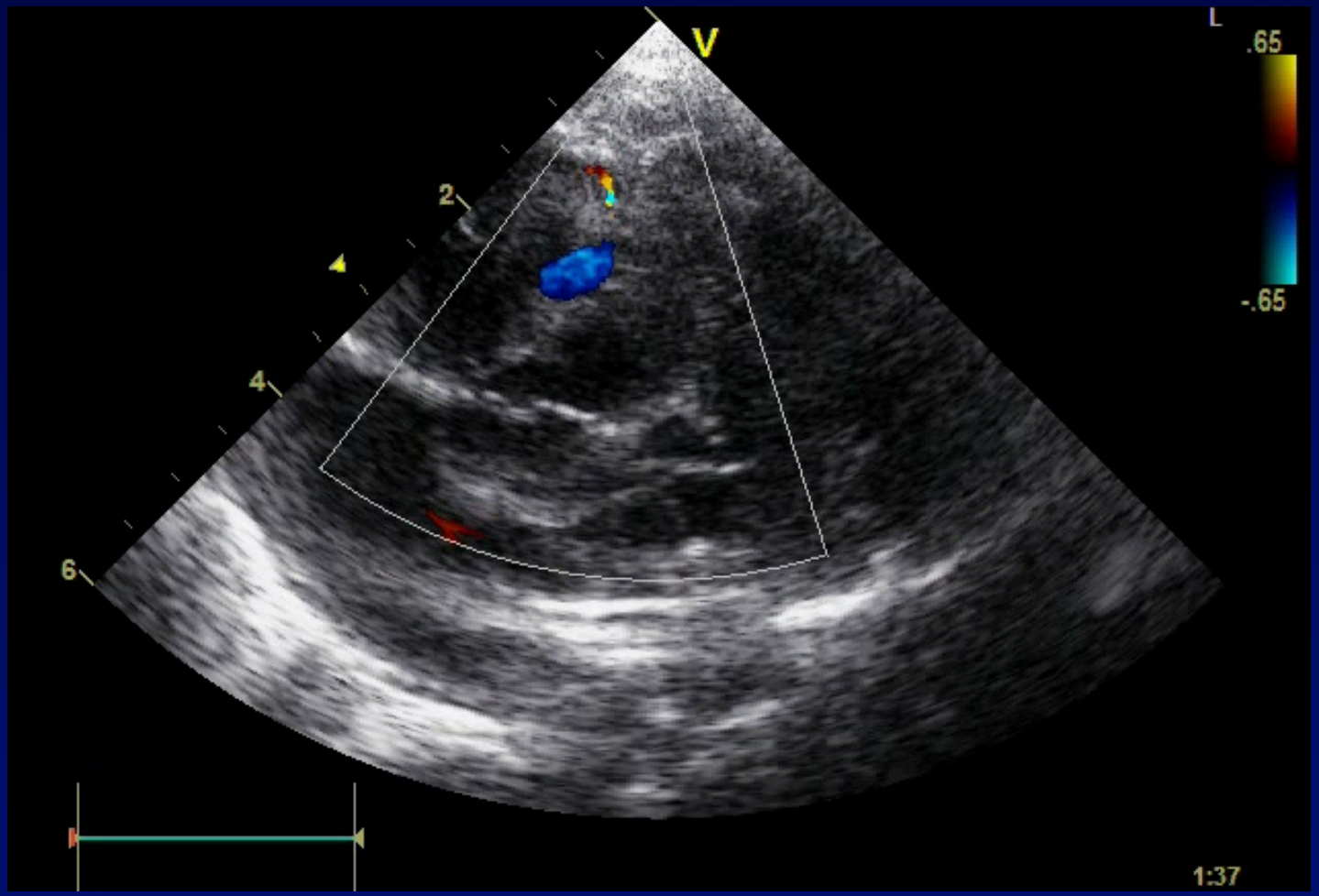
V
L
.65
-.65
2
4
4
6
1:37

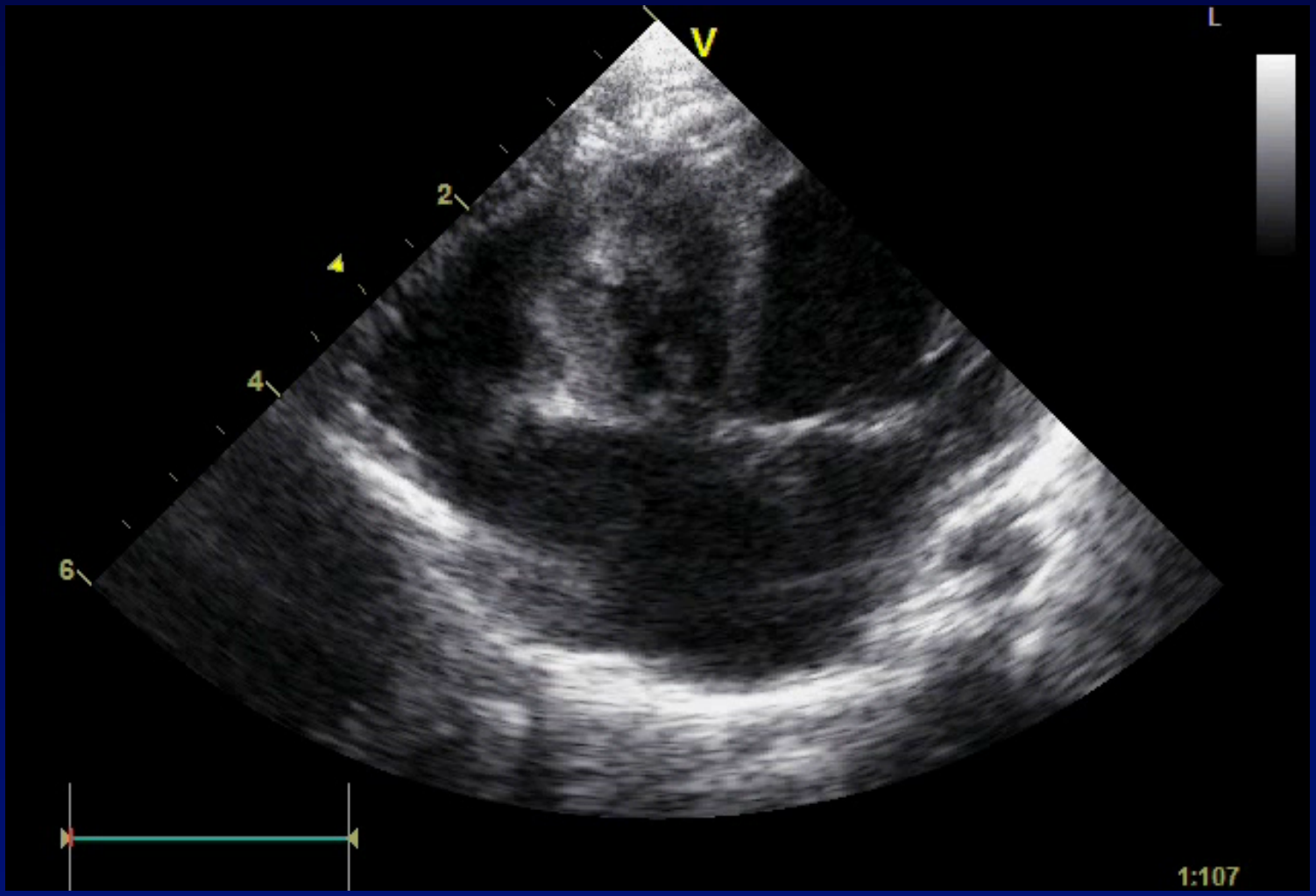
V
L
2
4
6
1:107

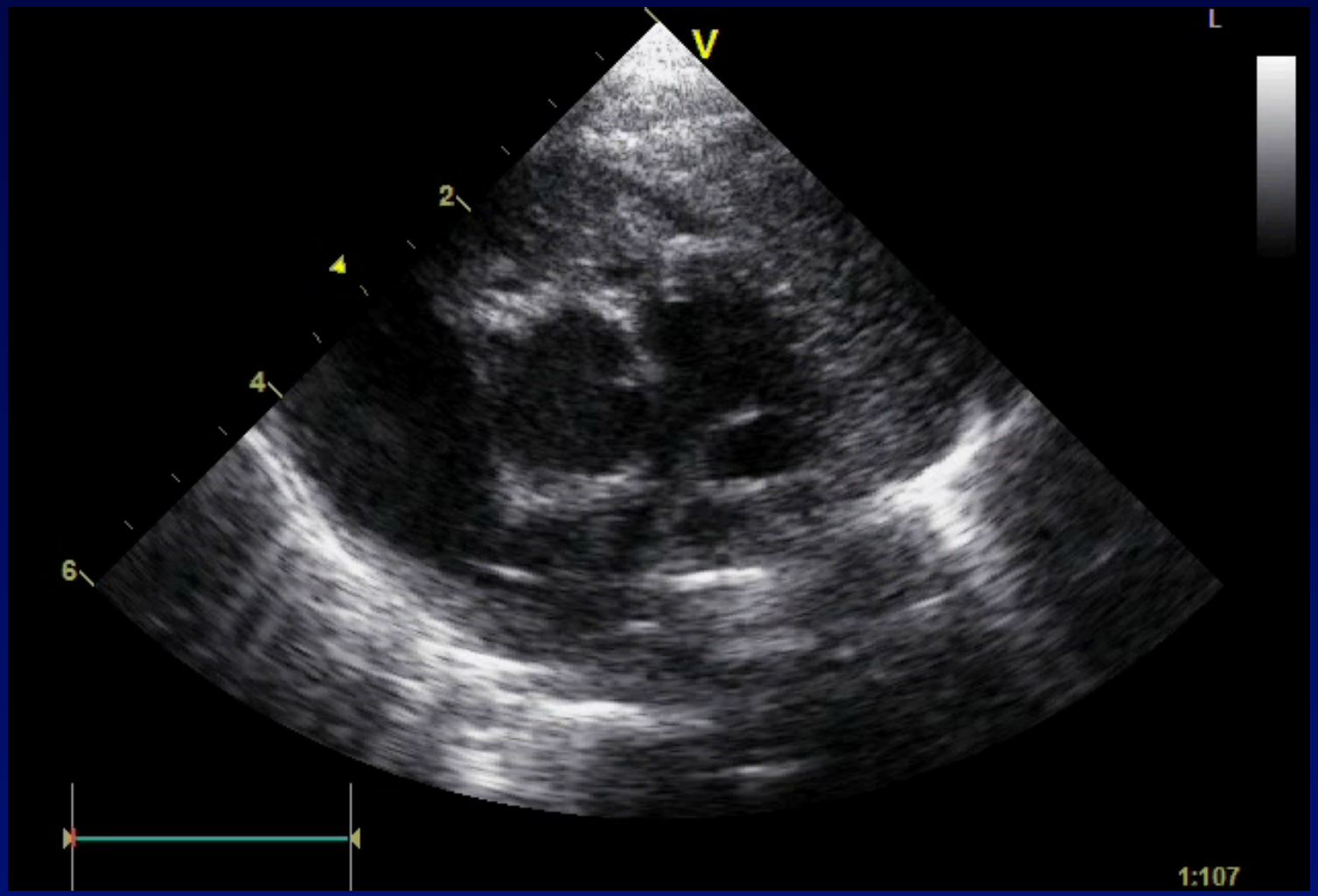
V
L
2
4
4
6
1:107

Atrésie pulmonaire à septum intact: VD tripartite

- Perforation par sonde de radio-fréquence
- Puis dilatation percutanée
- Procédure plus risquée qu'une dilatation simple

APSI: perforation-dilatation percutanée

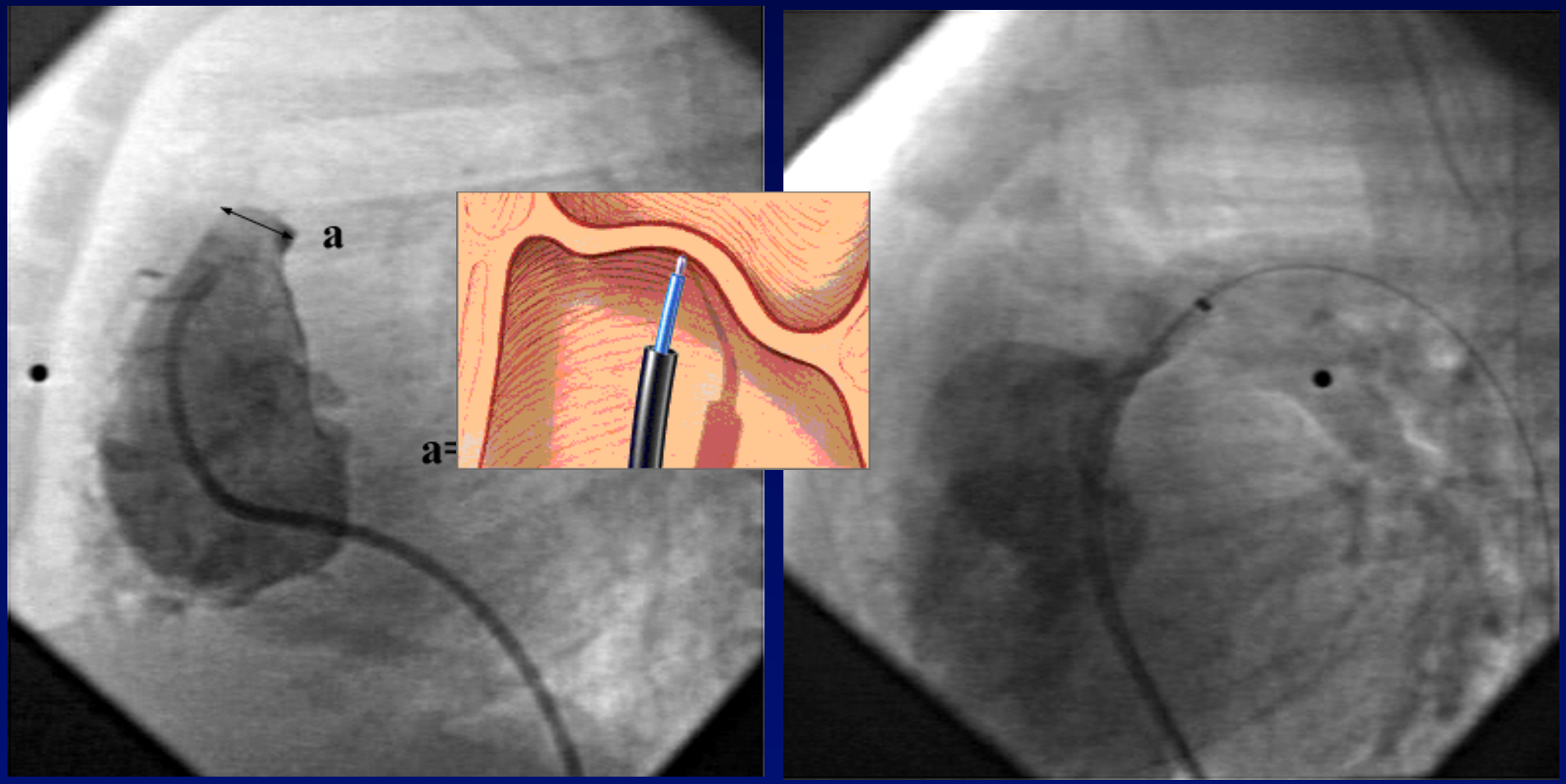

Traitement par cathétérisme cardiaque

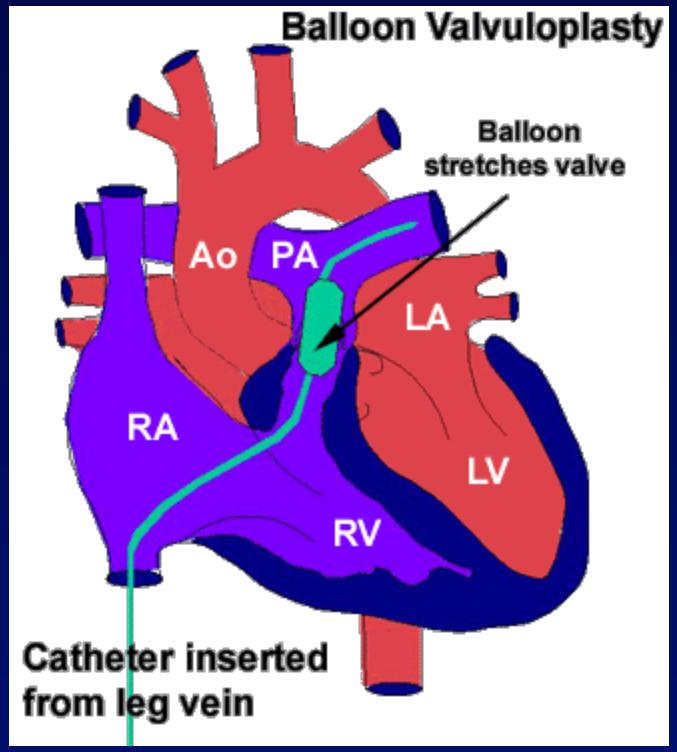

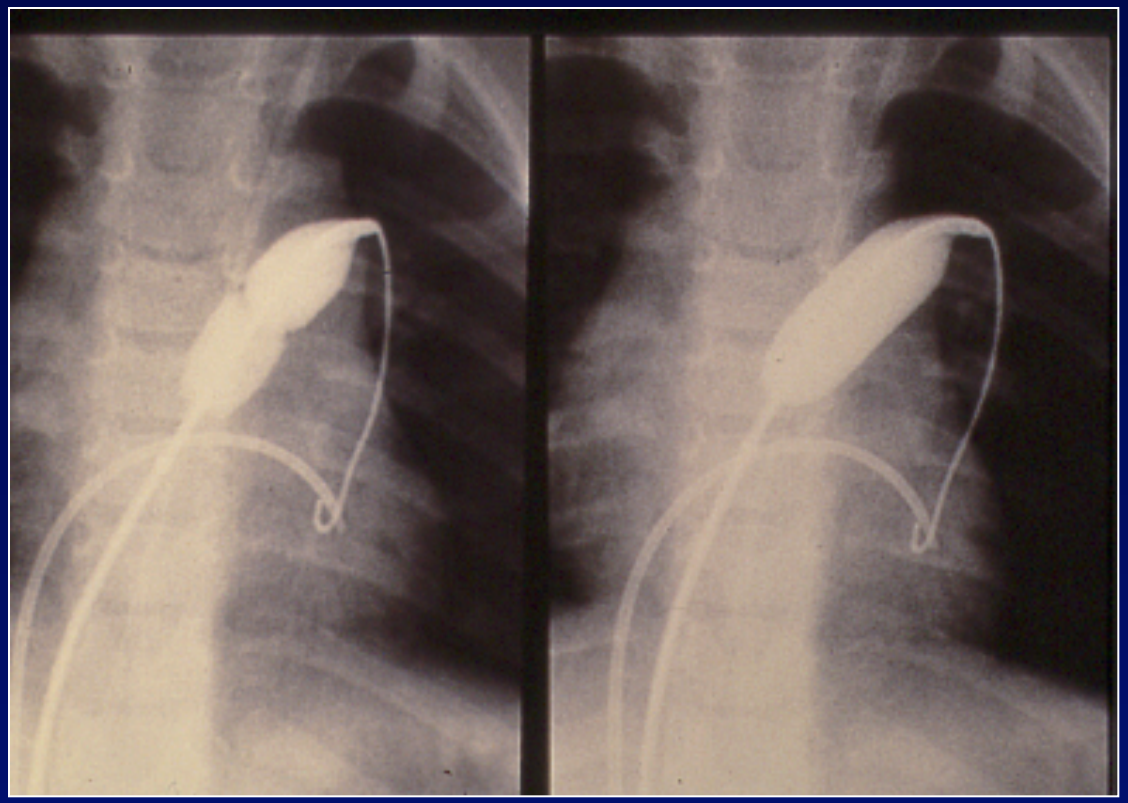

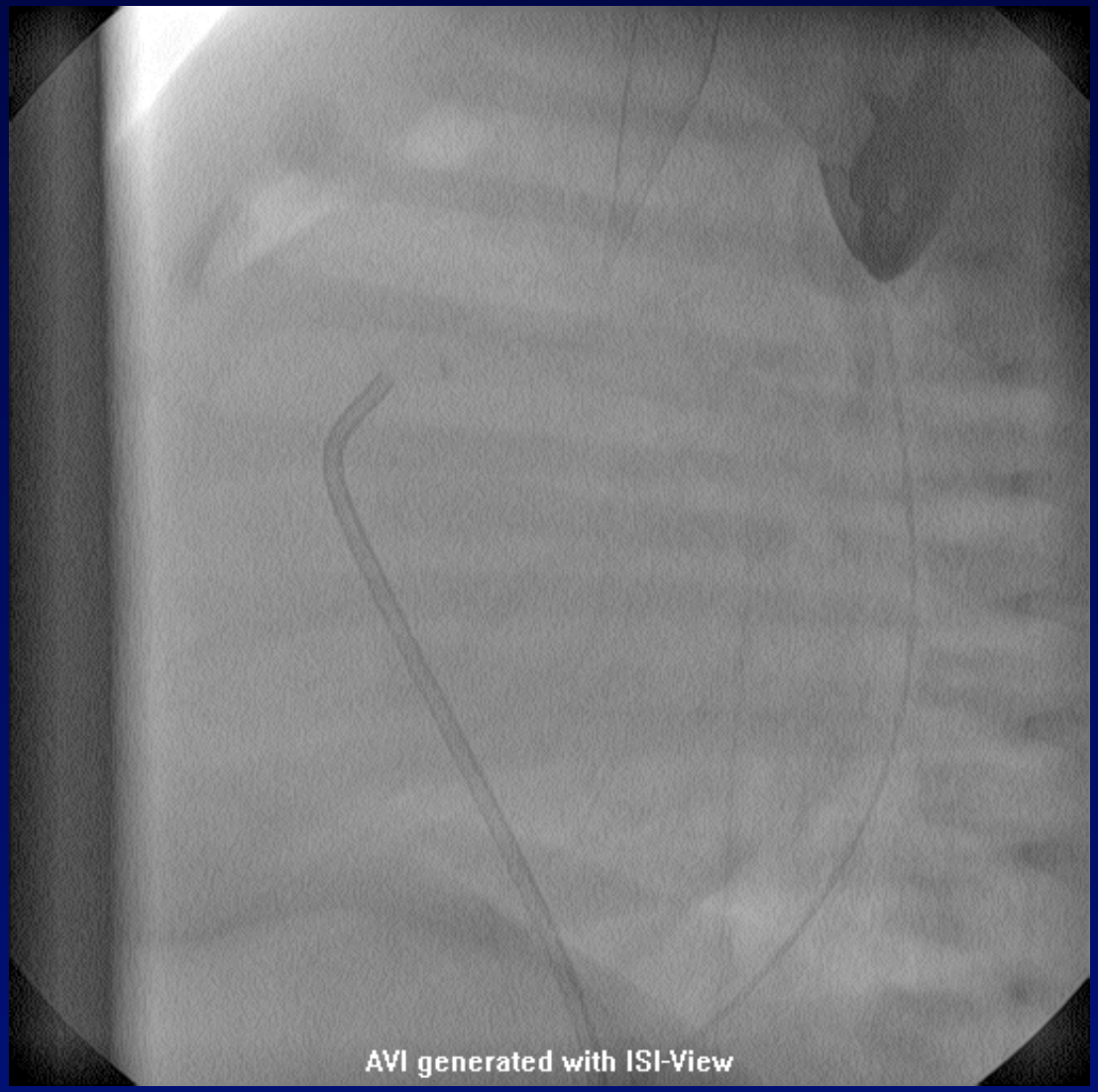
AVI generated with ISI-View

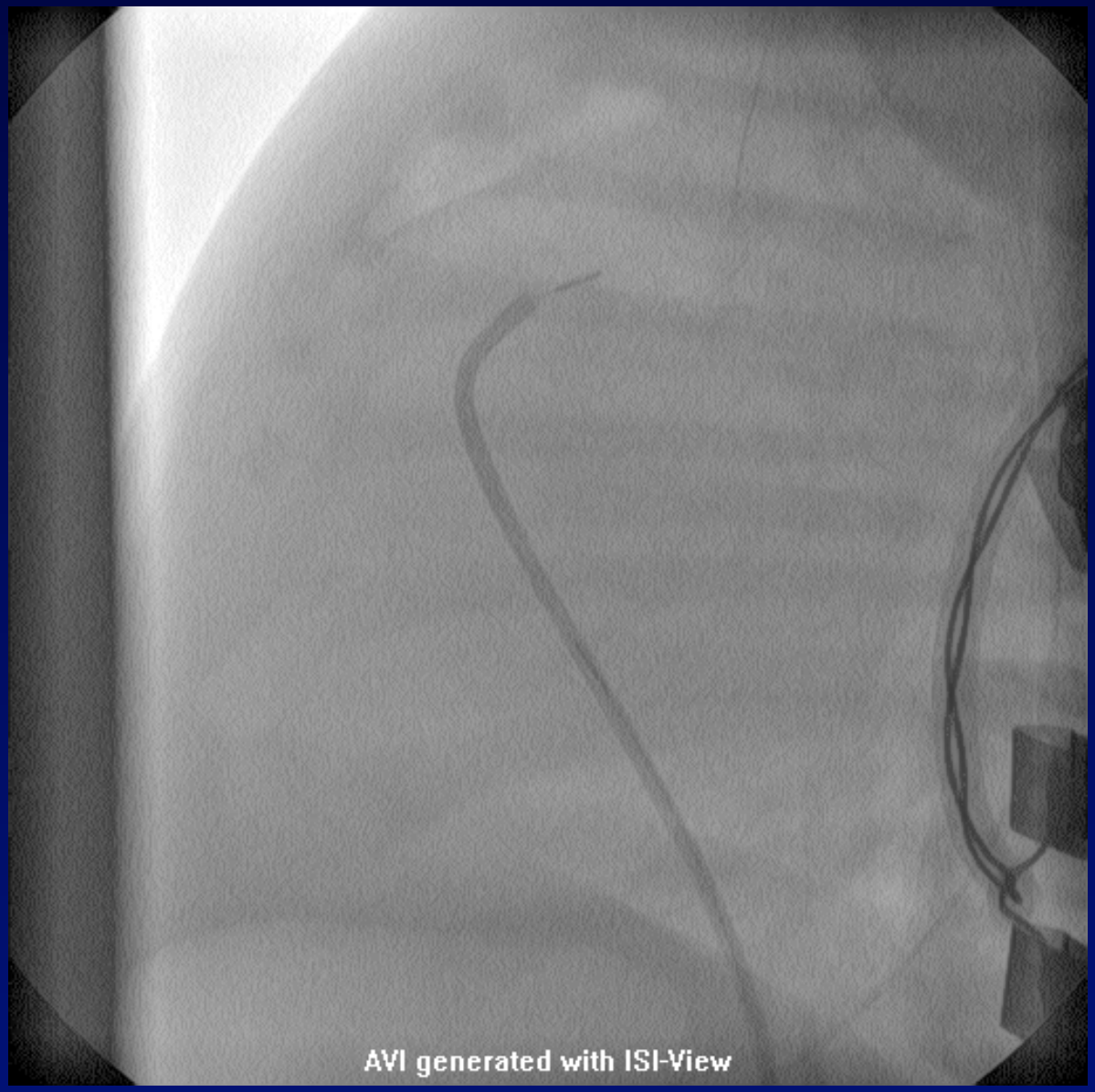
AVI generated with ISI-View

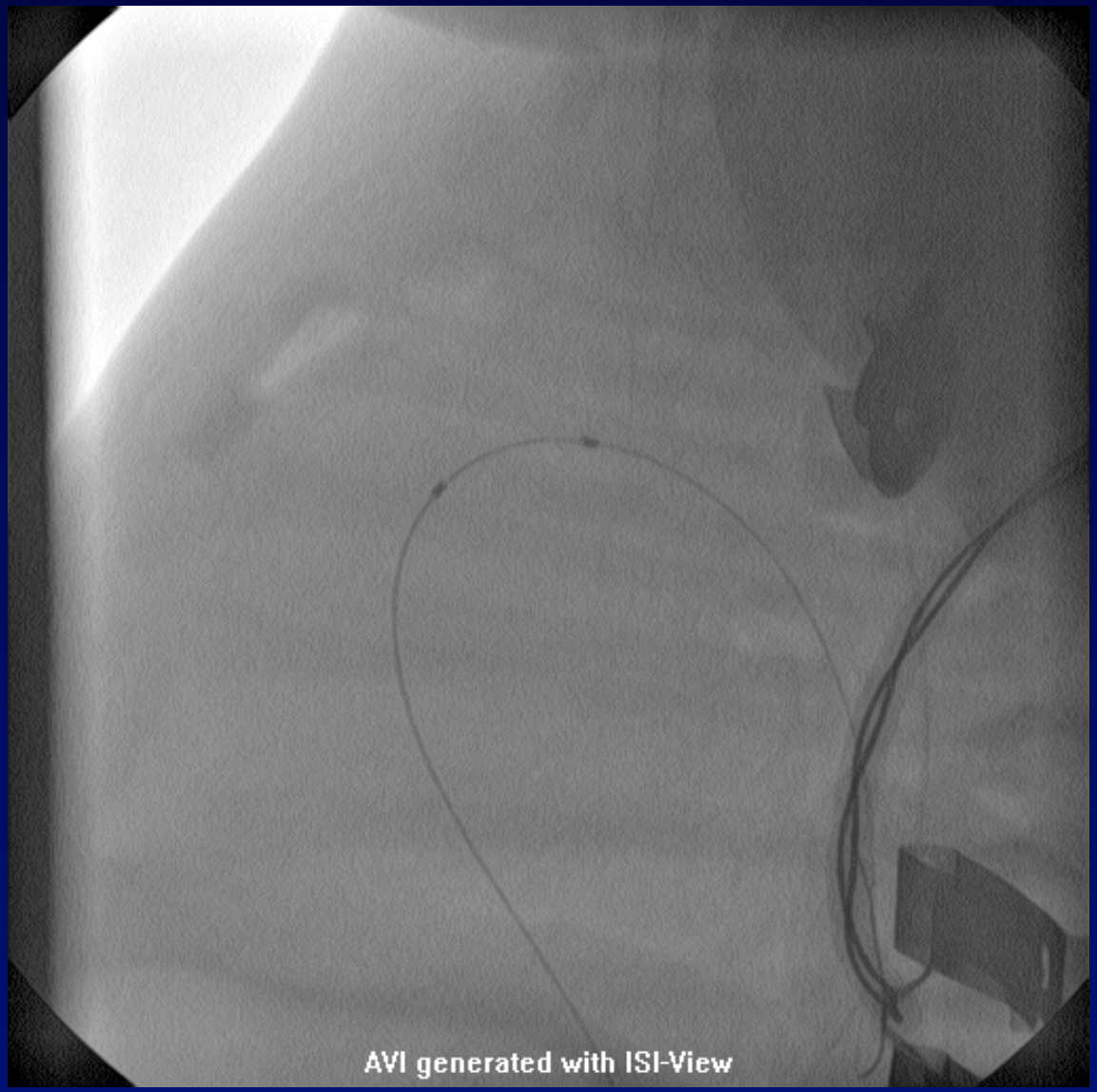
AVI generated with ISI-View

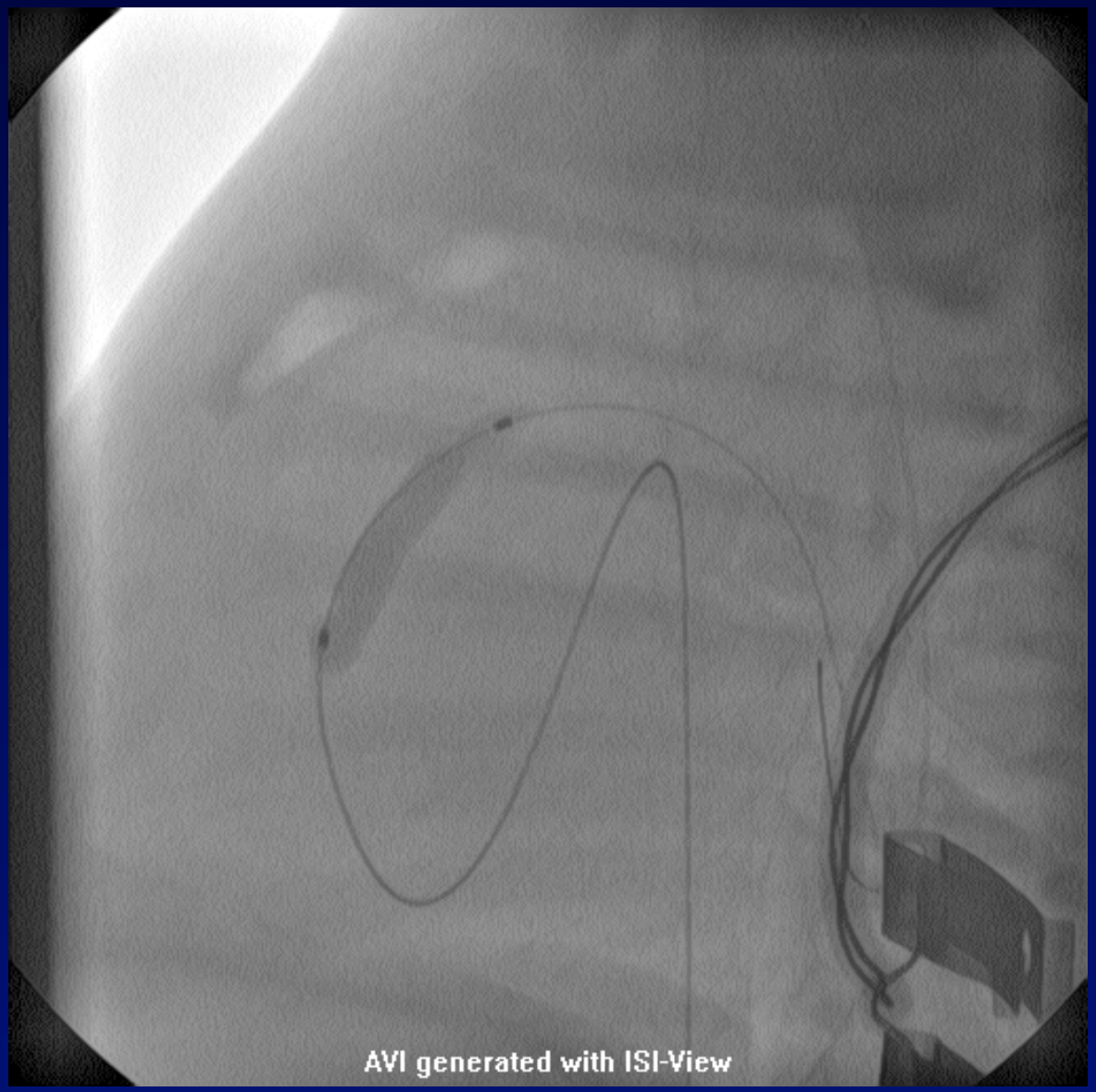
AVI generated with ISI-View

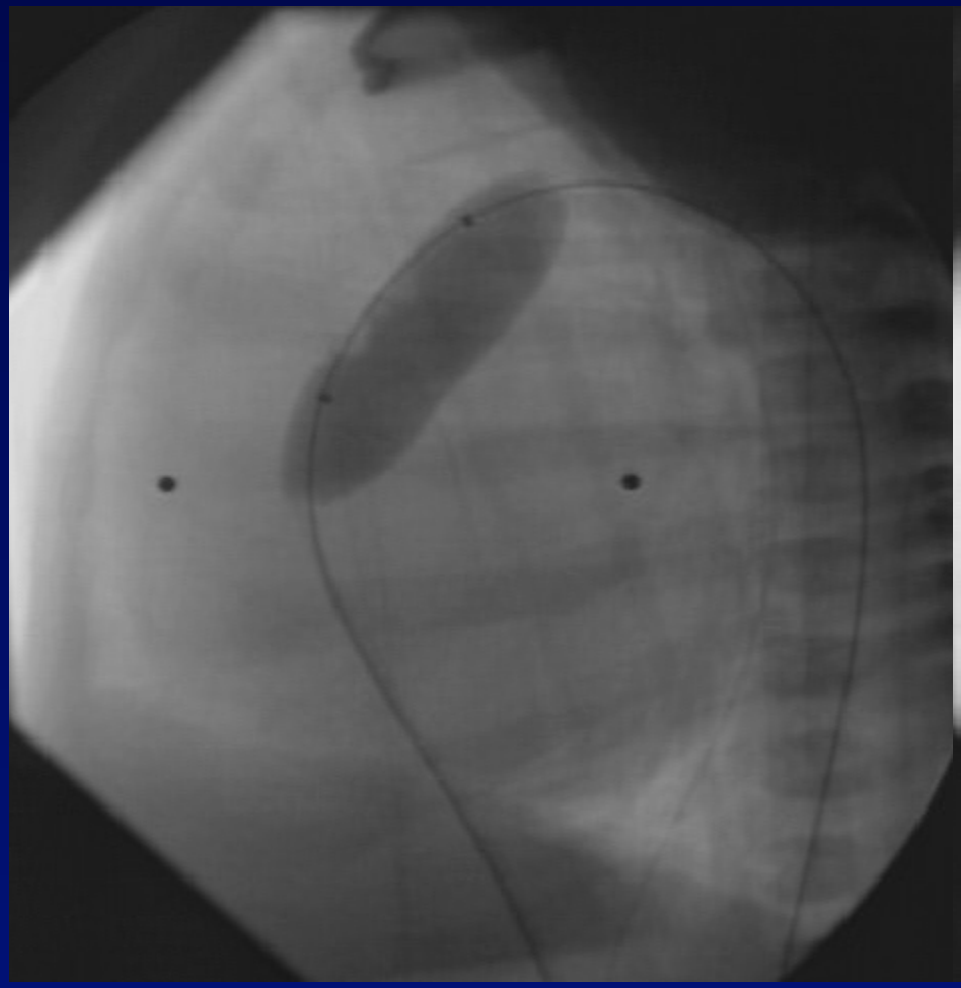

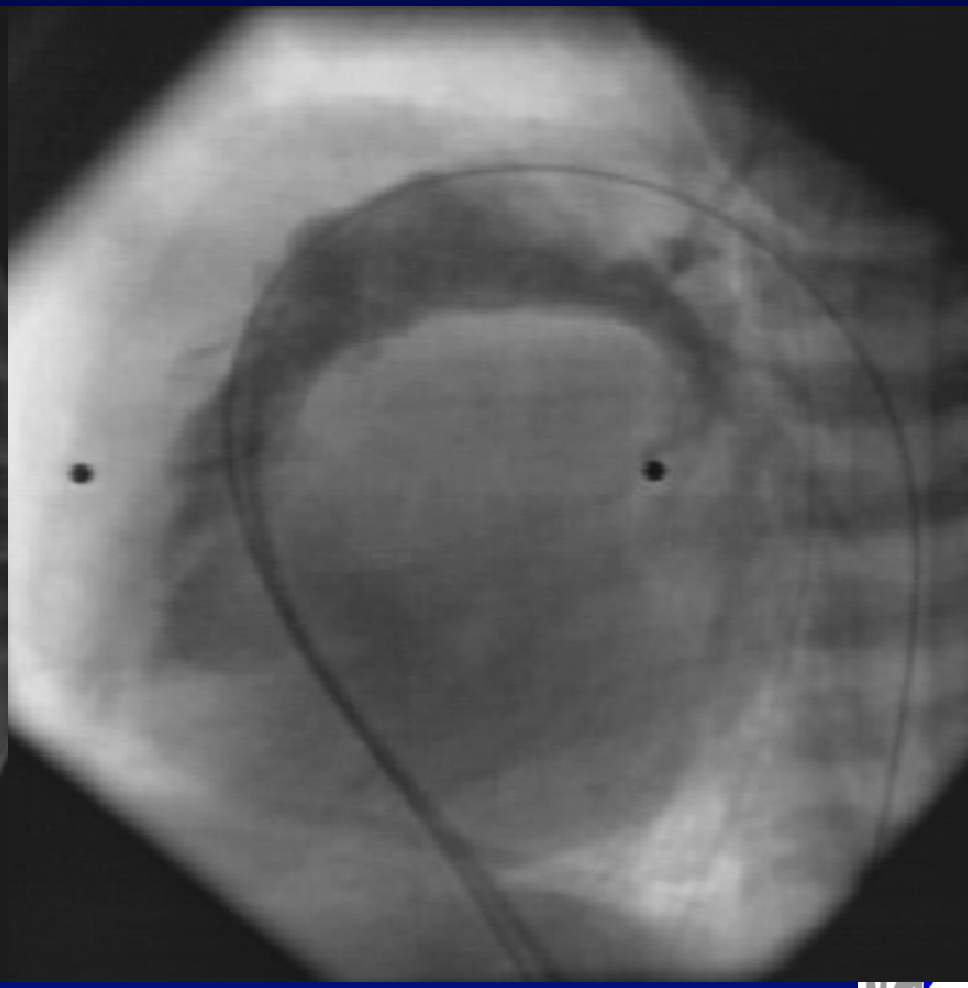

Results of three to 10 year follow up of balloon dilatation of the pulmonary valve

P S Rao, O Galal, M Patnana, S H Buck, A D Wilson

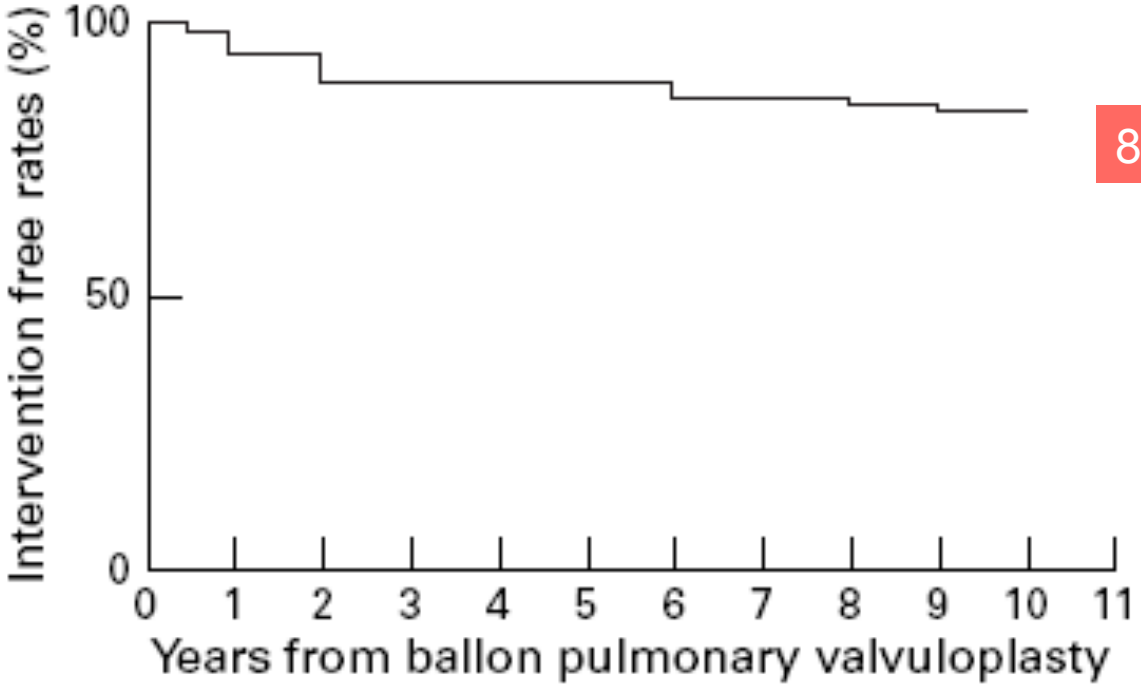

84% at 10 years

Figure 3 Actuarial event free rates after balloon dilatation of the pulmonary valve. Reintervention free rates at one, two, five, and 10 years are 94%, 89%, 88%, and 84%, respectively.

Heart 1998;**80**:591–595

Pas de mortalité de cette procédure dans cette série

APSI post perforation

- Cyanose persistante (VD ratatiné par défaut de compliance)
  - Maintenir les PGE1
  - Béta-bloquants
  - Anastomose de Blalock
  - Stent du canal artériel
- Insuffisance tricuspide post-dilatation
  - Ne pas remettre de PGE1
  - Fermer le canal au plus vite
  - Accélerer le coeur, pas de BB
- Suivi de la croissance du VD et de la tricuspide

APSI: VD croupion

- Pas de perforation-dilatation
- Coronaires normales ou sténosées et perfusées par le VD : risque de dysfonction du VU si défaut de perfusion coronaire en levant l'obstacle

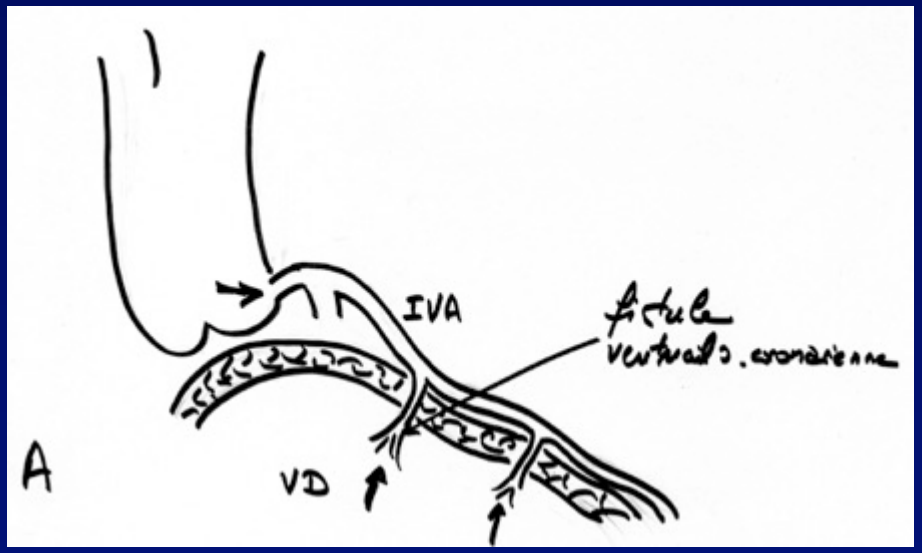

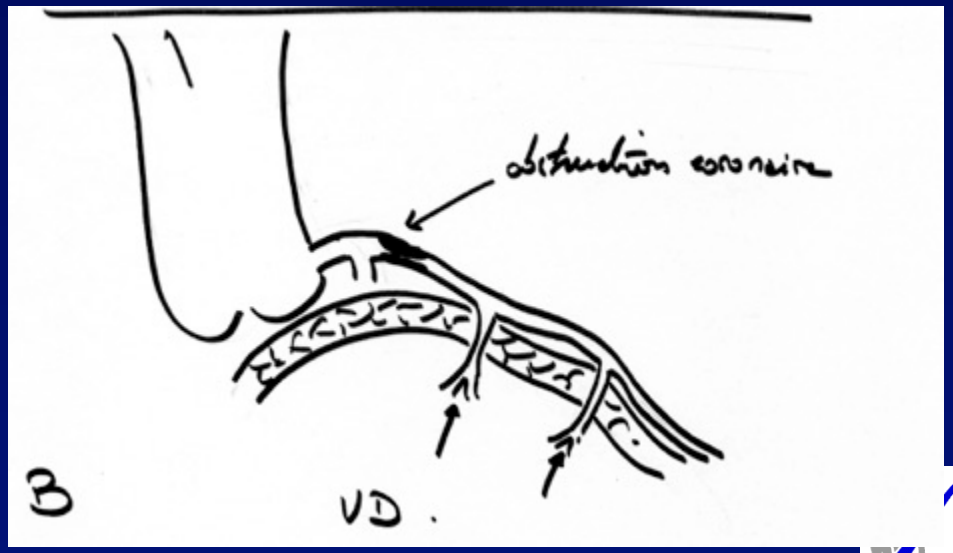

APSI: VD croupion

- Pas de perforation-dilatation
- Blalock ou stenting du canal artériel
- Puis programme coeur univentriculaire
- Importance du cathétérisme néonatal
- Pronostic plus mauvais que l'hypoVG
- Caractère VD dépendant:
  - Opacification des coronaires lors de l'injection dans VD
- Discuter accompagnement

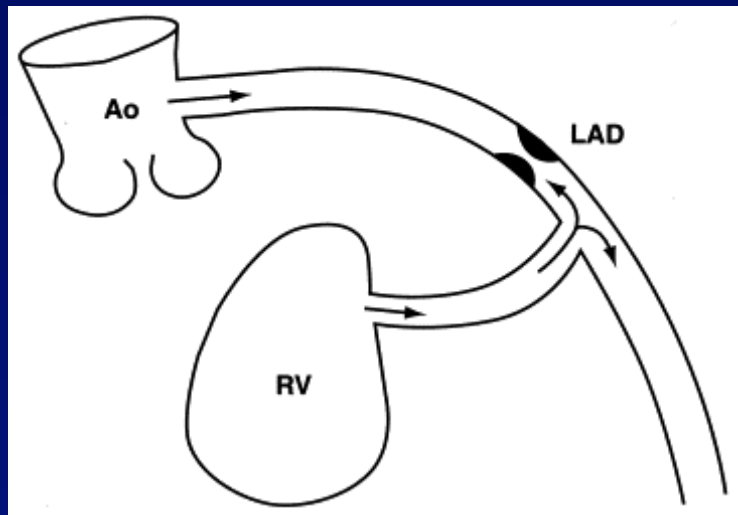

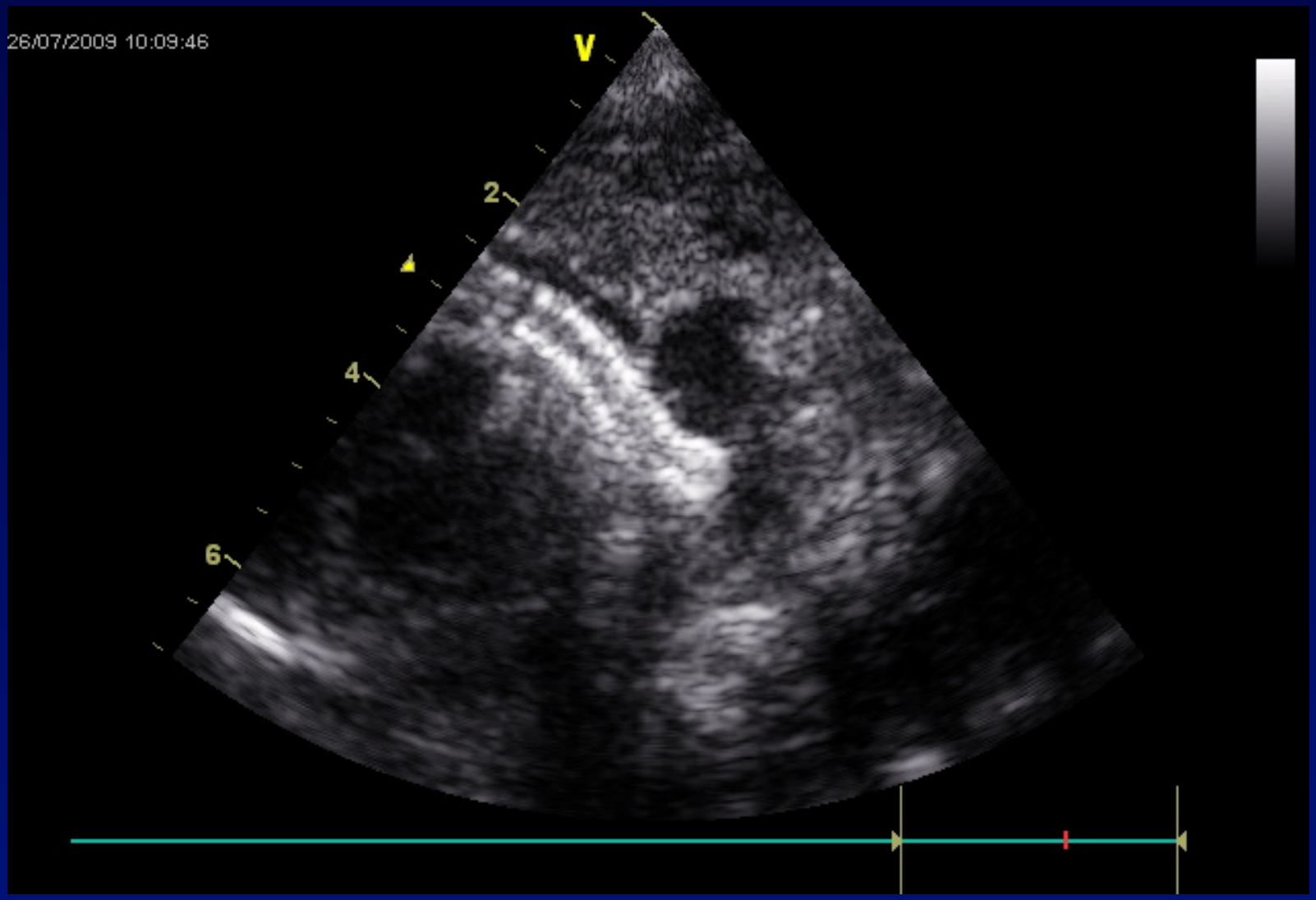
26/07/2009 10:09:46
V
2
4
6

Mag = 1.00
FL:
ROT:
P
R
S
Dcm
39.38 0.984:1 AVERAGE
WW: 815WL: 107
IRP

APSI: VD bipartite

- Perforation-dilatation à discuter
- si très bleu à moins de 6 mois
  - Blalock ou stenting du canal artériel
- si reste bleu après 6 mois
  - DCPP

APSI : Projet thérapeutique

- Tripartite : admission + trabéculée + infundibulum
  - 2 ventricules
- Bipartite : admission + infundibulum
  - 1,8 ventricule (DCPP)
- Unipartite : croupion
  - 1 ventricule (DCPP puis DCPT)
  - Accompagnent si anomalie coronaire

Management Algorithm in Pulmonary Atresia With Intact Ventricular Septum

Mazeni Alwi,* MBBS, MRCP

Morphologic classification and treatment strategies

Group A

Good RV anatomy
TV z score >-2.5

Usually tripartite RV
Membranous atresia
(good infundibulum)
Usually no major sinusoids
Variable tricuspid regurgitation

Group B

Intermediate anatomy
Borderline RV size
(TV z score -2.5 to -4.5)
Usually bipartite RV – absent or markedly attenuated trabecular component
Patent infundibulum
Major sinusoids may be present
Minor sinusoids common
± Small PV annulus
± Subvalvar stenosis
Variable tricuspid regurgitation

Group C

Severe RV hypoplasia
TV z score <-5.0
Unipartite – absent trabecular component and diminutive/absent infundibulum (muscular atresia)
Hypoplastic TV
Usually competent TV
Major sinusoids more common
± Stenoses or interruption

Dilatation perforation

Dilatation perforation
+ stenting CA

DCPP

Shunt aorto-pulmonaire

DCPP
DCPT

Catheterization and Cardiovascular Interventions 67:679–686 (2006)

Identifier les facteurs prédictifs d'une réparation biventriculaire après décompression du ventricule droit (VD) et les facteurs de risque de mortalité précoce dans les APSI
Thèse Ségolène Bernheim 04/2019

- **Méthodes:** Cette étude est rétrospective, monocentrique, et porte sur des patients ayant une APSI traitée à l'hôpital Necker de 1985 à 2017. Les critères principaux analysés étaient le type de réparation finale et la mortalité.

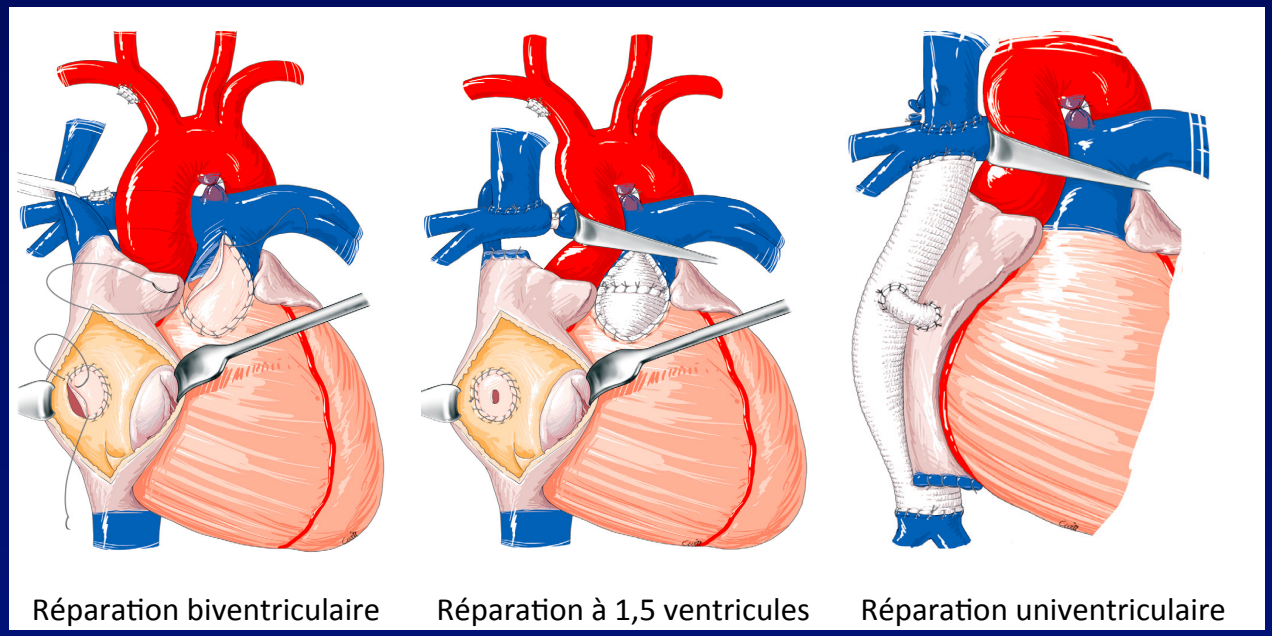

Description de la population : prise en charge des patients après décompression du VD ou stratégie univentriculaire

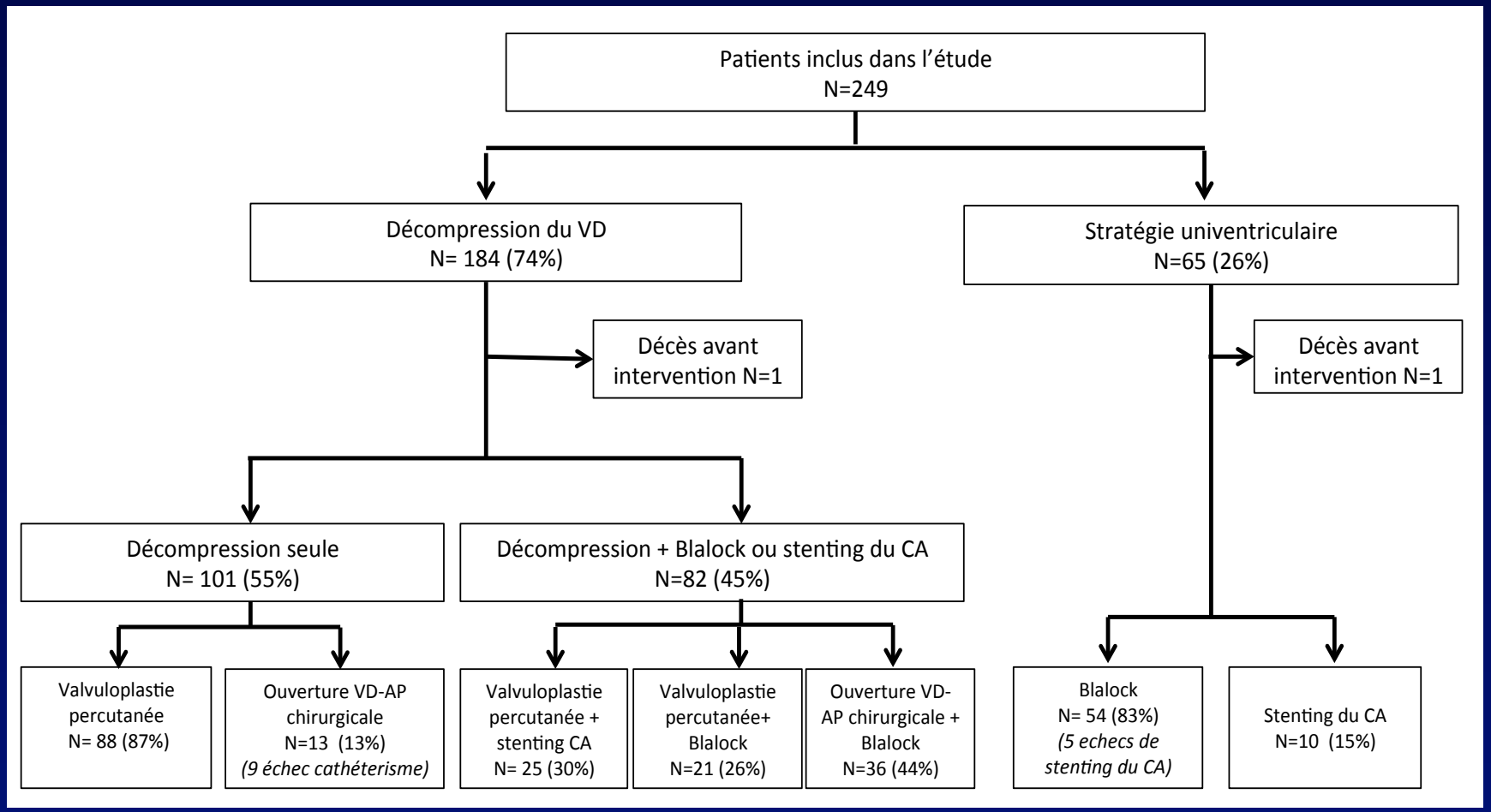

Choix therapeutique initial : Distribution des Z-score de la VT en fonction de l'anatomie du VD et de la réparation finale

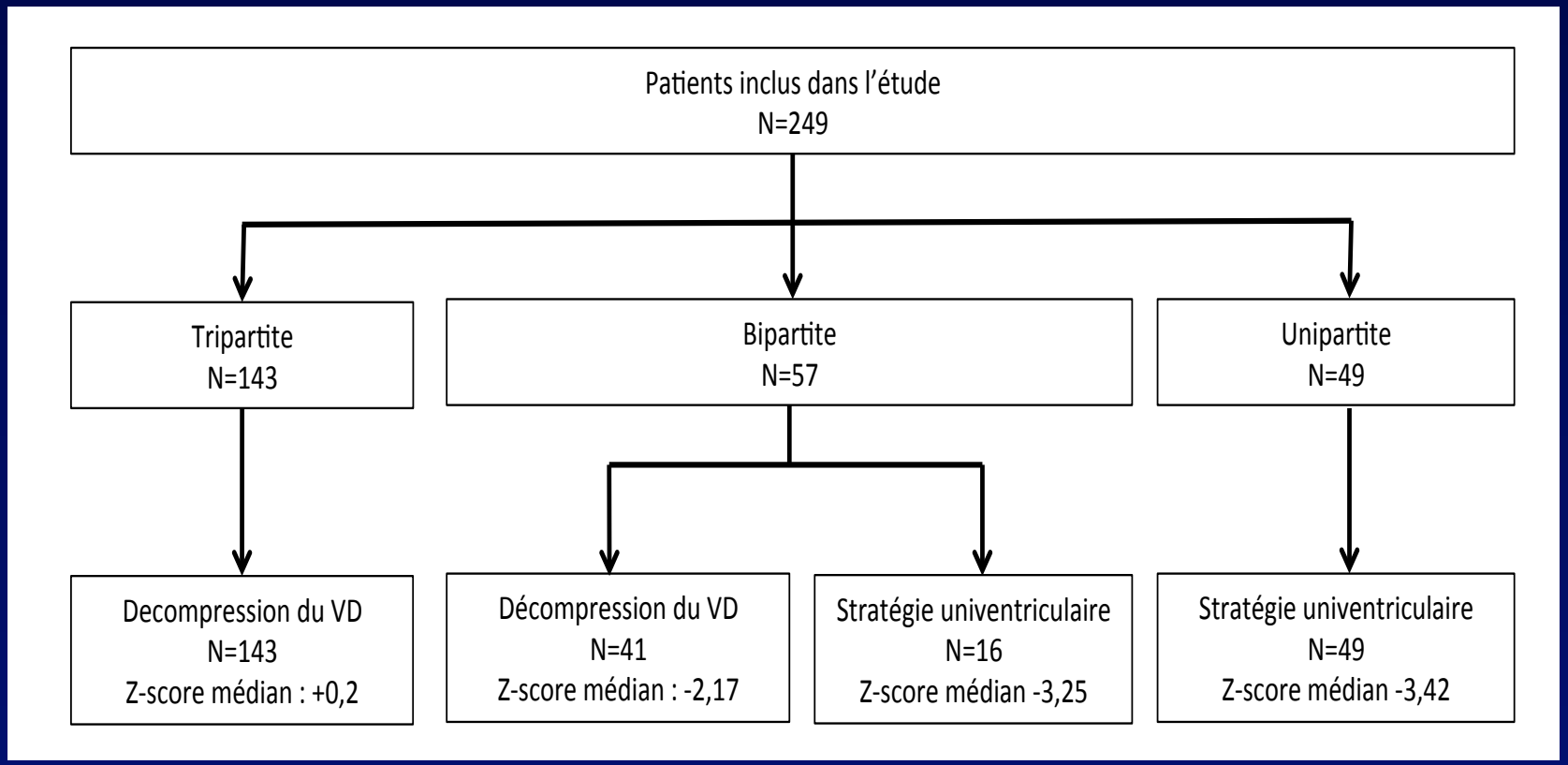

Choix therapeutique initial : Distribution des Z-score de la VT en fonction de l'anatomie du VD et de la réparation finale

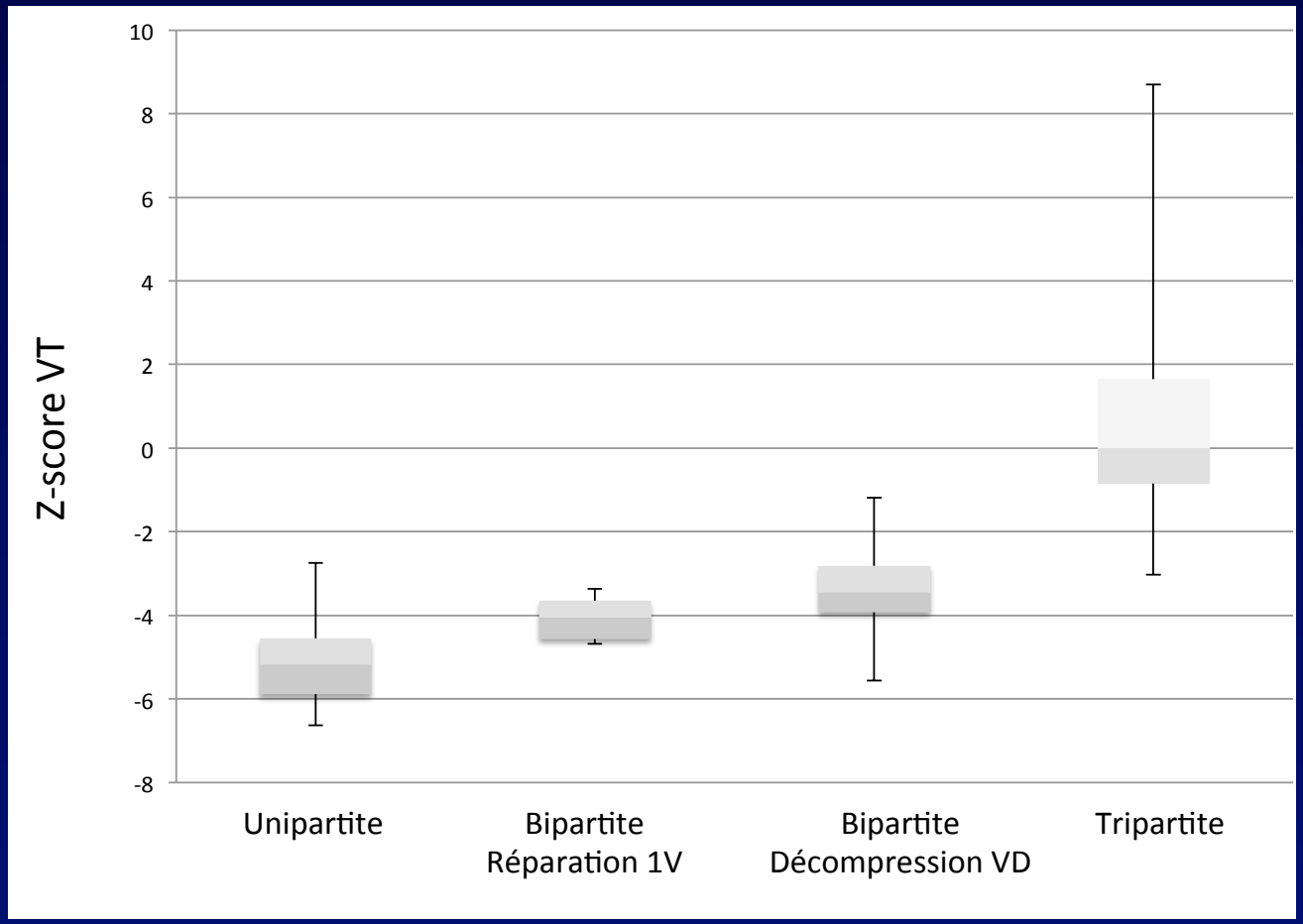

Gris foncé : Z-score de la VT entre le 25ème et le 50ème percentile.
Gris clair : Z-score de la VT entre le 50ème et le 75ème percentile.
Ligne séparant les 2 couleurs : Z-score de la VT médian .
Barres supérieures et inférieures : Z-score minimum et maximum

Analyse de survie en fonction de la fuite tricuspide sévère

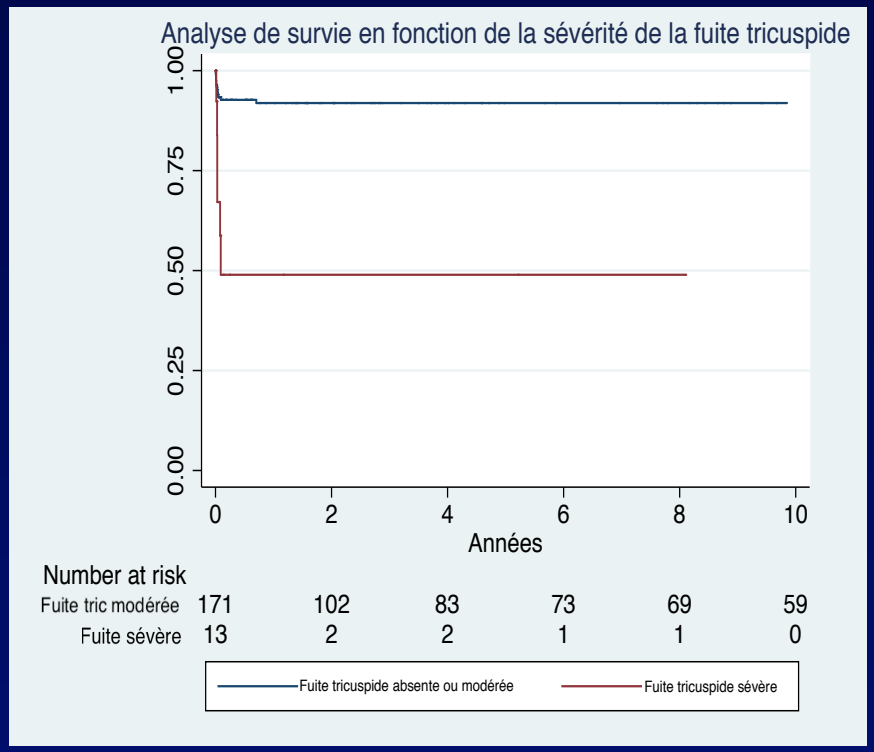

Analyse de survie en fonction de l'ajout de shunt.

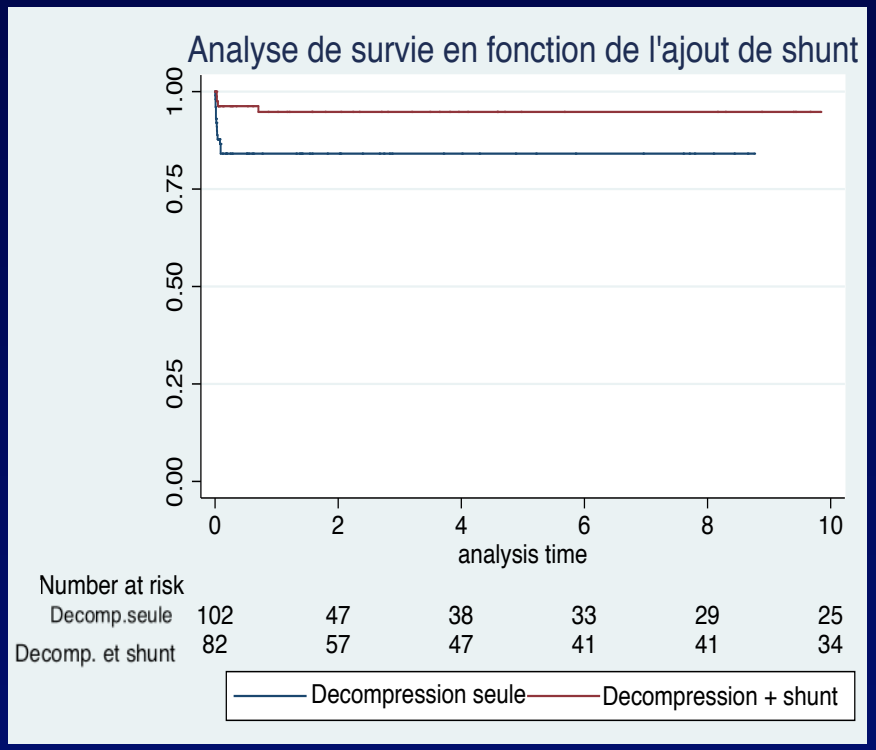

Résultats

Thèse Ségolène Bernheim 04/2019

•**Résultats :** 249 patients ont été inclus. 65 ont bénéficié d'une stratégie de réparation univentriculaire (Z-score médian de la valve tricuspide (VT) : -3,3) et 184 d'une stratégie de décompression du VD (Z-score médian VT : -1). Les facteurs prédictifs d'une réparation biventriculaire après décompression du VD étaient le Z-score de la (VT) > -1 (OR 5.1, IC95% 1.7-15.1 p=0,001) et un VD tripartite (OR=5,56 IC95%=2,5-12,3 p<0,0001). Les facteurs de risque de mortalité étaient un Z-score de la VT > +1 (OR 5.4;IC95% 1-35.6 p=0,03) et une fuite tricuspide sévère (OR 10.4; CI95% 2.4-41.7 p=0,001).

Conclusion

Thèse Ségolène Bernheim 04/2019

•Le Z-score de la VT permet une prédiction du type de réparation pour les APSI après décompression du VD. Les patients avec un Z-score élevé de la VT et une fuite tricuspide sévère ont la mortalité la plus haute et devraient potentiellement bénéficier d'une fermeture du canal artériel après la décompression du VD.