RETOUR VEINEUX PULMONAIRE ANORMAL TOTAL

DIU RCC – BORDEAUX

Dr JB MOUTON

C·H·U
Hôpitaux de Bordeaux

RVPAT - Généralités

- 2% des cardiopathies congénitales.
- Diagnostic anténatal difficile.
- Variabilité extrême de la présentation clinique en fonction de l'anatomie.
- Diagnostic : échographie...
- Excellent pronostic après chirurgie!

Embryologie

- La veine pulmonaire se développe comme une structure indépendante à croissance centripète et draine le sang du plexus veineux pulmonaire au cœur.
- La veine pulmonaire ainsi formée est incorporée dans l'oreillette gauche jusqu'à ce que finalement quatre veines pulmonaires indépendantes s'abouchent.
- RVPA : Anomalies d’incorporation de la veine pulmonaire commune dans l’oreillette gauche

Embryologie

Formation des veines pulmonaires (env 30-36 ème jours)

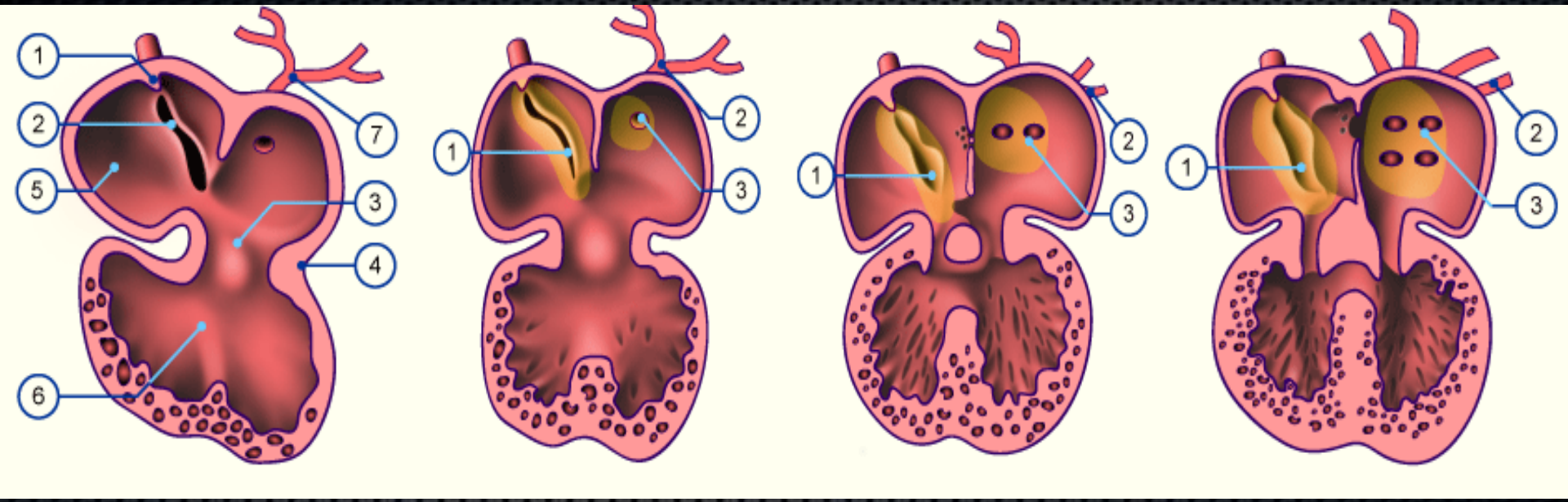

Initialement une seule veine s'abouche dans l'oreillette gauche..

Le sinus veineux ainsi que la veine pulmonaire subit une intussusception de plus en plus marquée dans l'oreillette

Au cours du développement les deux veines pulmonaires s'abouchent séparément dans l' OG.

Quatre veines pulmonaires s'abouchent dans l' OG.

RVPAT – écho fœtale

Signes indirects le plus souvent :

- Asymétrie ventriculaire foetale
- Élément d'un syndrome polymalformatif
- CIA large
- Séquestration pulmonaire

RVPAT – écho fœtale



Flux doppler veineux (en bleu) issu de la veine pulmonaire droite et s'engageant franchement dans l'oreillette gauche

Image trompeuse d'une structure vasculaire veineuse semblant bien se diriger vers l'oreillette gauche mais qui en fait ne s'y abouche pas (flèche). Il s'agissait d'un RVPAT sous-diaphragmatique

Diagnostic anténatal difficile

Diagnostic anténatal difficile

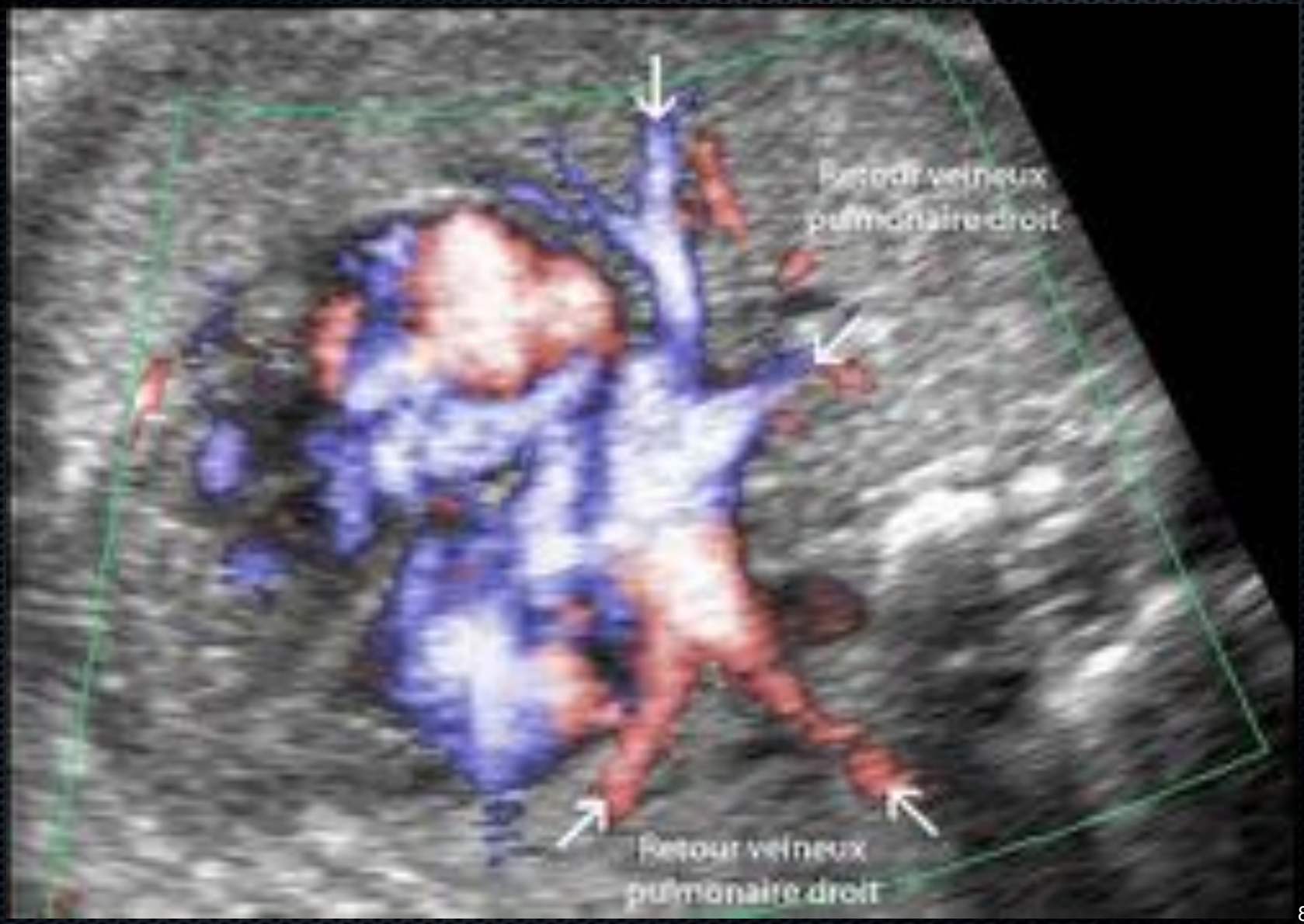

Formes anatomiques

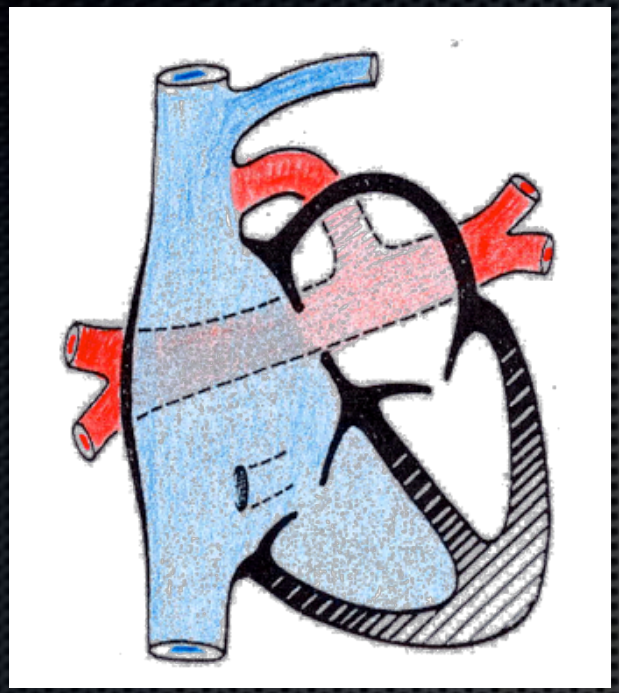

Supra cardiaque
50%

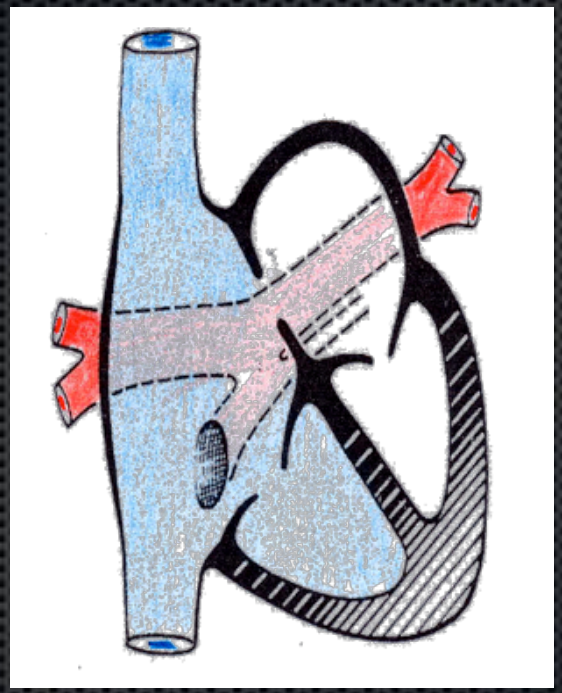

Intra cardiaque
25%

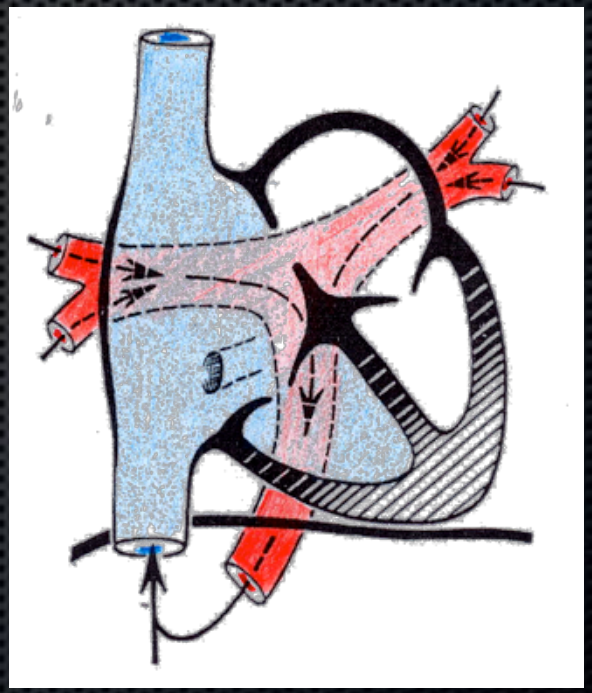

Infra cardiaque
20%

Formes anatomiques
Supra cardiaque

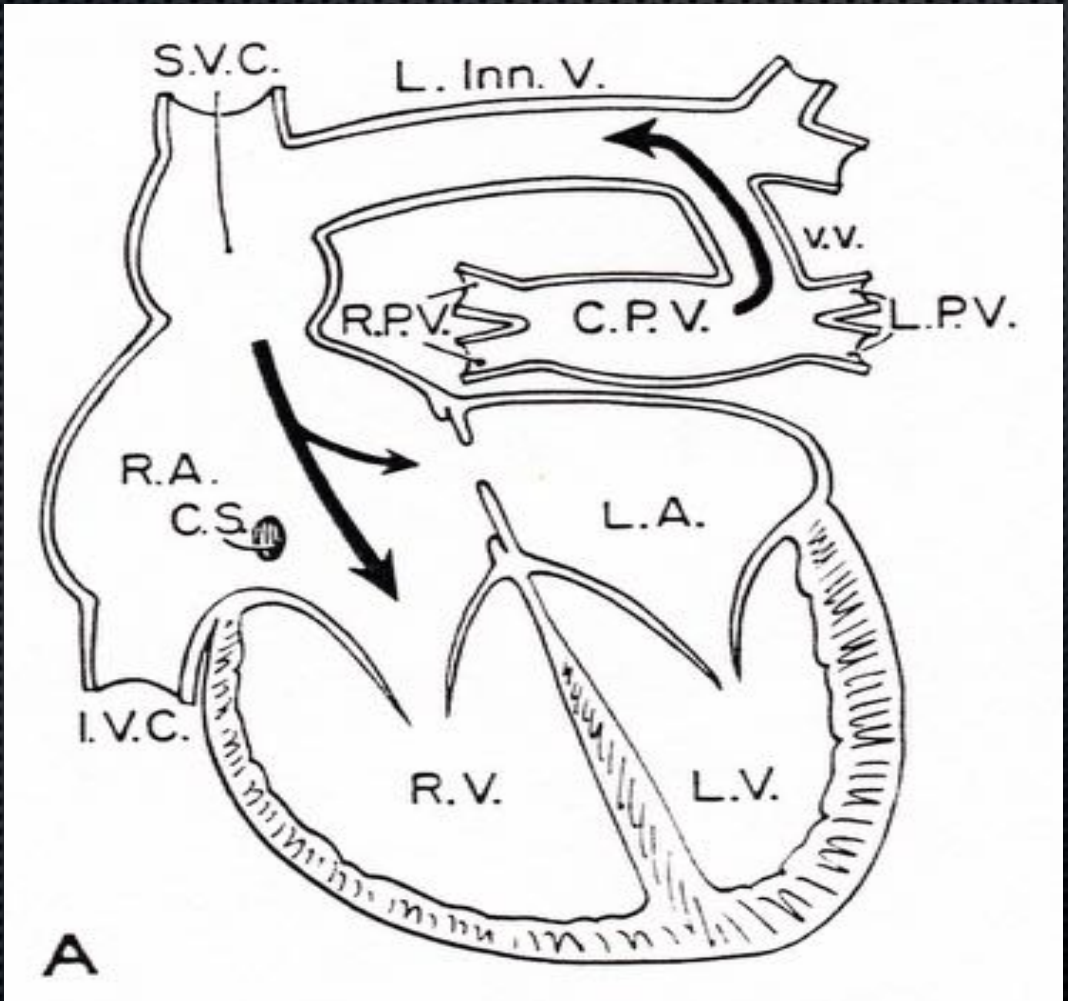

Formes anatomiques Intra cardiaque

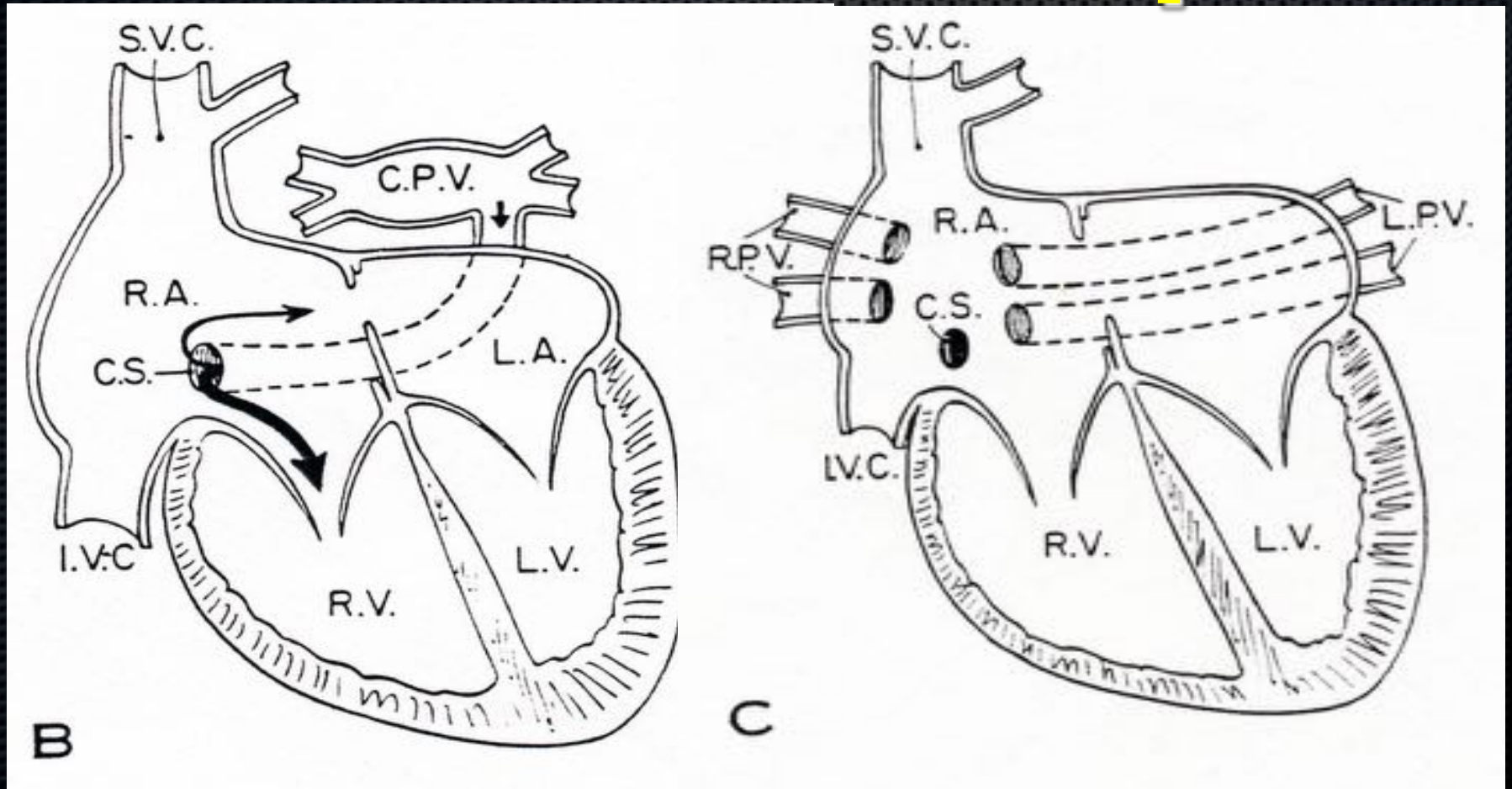

Formes anatomiques Infra cardiaque

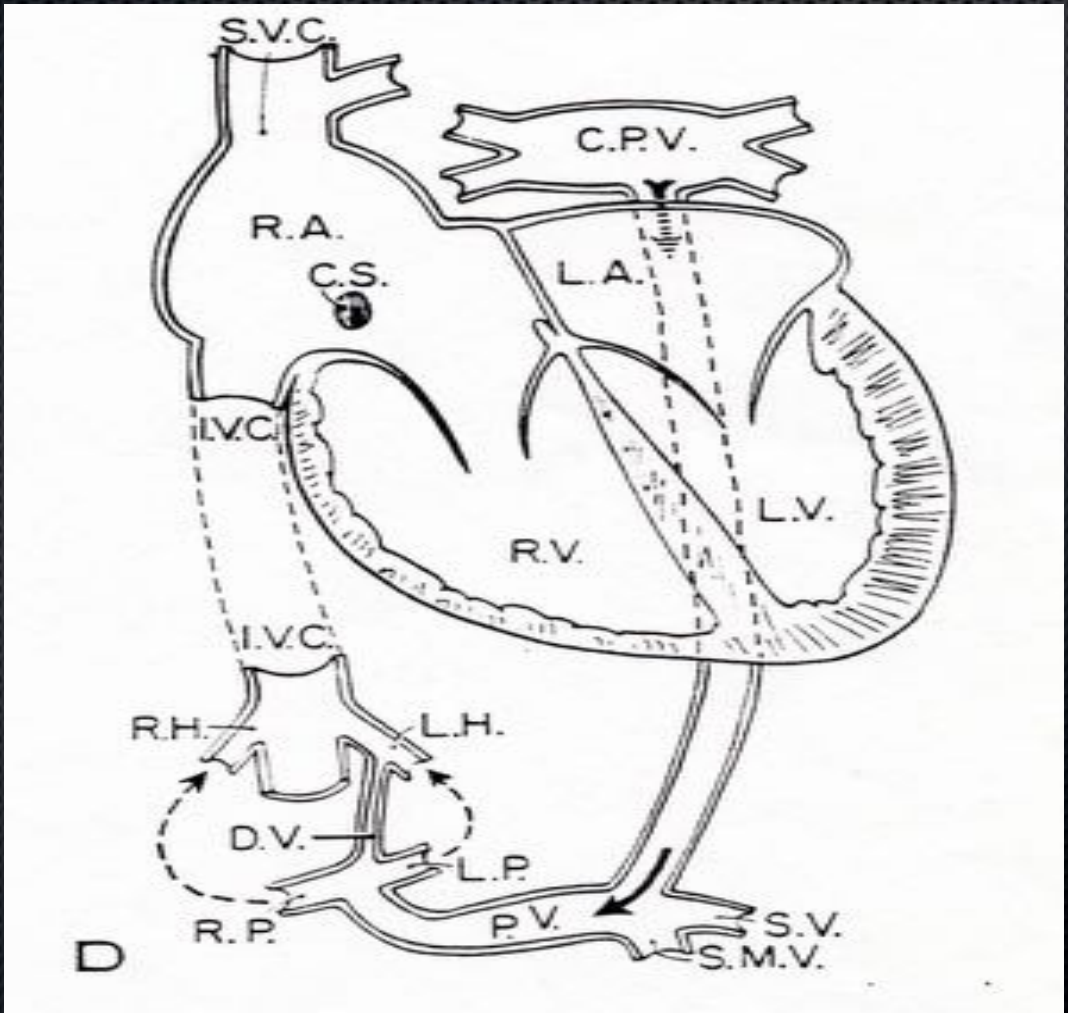

Formes anatomiques

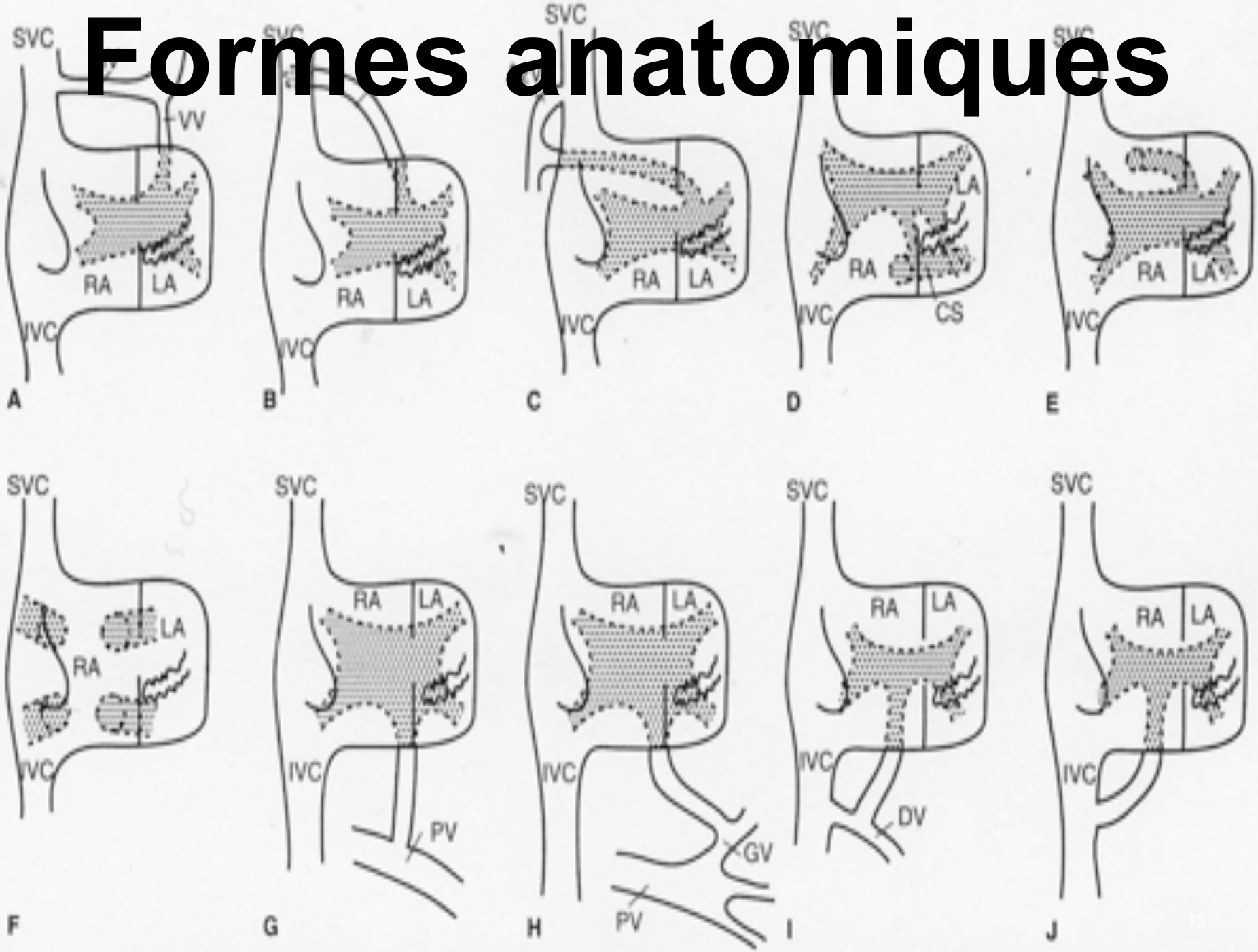

Physiopathologie

- **RVPAT non bloqué :**
  - Surcharge diastolique du VD, équivalent d'un shunt gauche droit important.

- **RVPAT bloqué :**
  - Le cœur G n'est plus suffisamment alimenté: bas débit.
  - Surcharge pulmonaire et HTAP post capillaire.

RVPAT non bloqué - Diagnostic

- Signes fonctionnels d'insuffisance cardiaque d'installation progressive.
- Retard pondéral modéré.
- Cyanose modérée (SaO2 85%) discordante par rapport à la détresse respiratoire.
- Radio thorax:
  - cardiomégalie
  - Surcharge vasculaire pulmonaire diffuse +++

RVPAT non bloqué - Diagnostic

À l'échographie :

- Dilatation des cavités droites
- Shunt droite-gauche par CIA
- HTAP de débit possible (modérée)
- VP commune derrière l'OG
- Type anatomique
  - Dans l'OD
  - Sinus coronaire dilaté
  - VCSG ascendante dans le TVI
  - Collecteur trans-diaphragmatique entre VCI et aorte

RVPAT bloqué - Diagnostic

- Diagnostic difficile à la naissance : tableau évocateur d'une affection pulmonaire ou d'une infection sévère.
- Détresse respiratoire sévère néonatale
- Cyanose réfractaire sévère (SaO2<75%),
- Défaillance hémodynamique
- HTAP majeure.

RVPA total bloqué Echographie

- Dilatation des cavités droites, VG écrasé
- Shunt D-G par CIA (parfois petite)
- HTAP majeure +++
- Petite à micro OG.
- VP commune derrière l'OG
- Suivre le trajet du collecteur pour déterminer le site du blocage :
  - Collecteur infra- trans- diaphragmatique: blocage dans le foie ou dans le diaphragme.
  - Collecteur entre VCI et aorte.
  - VCSG à l'abouchement dans le TVI.
  - Sinus coronaire : abouchement des VP dans le collecteur

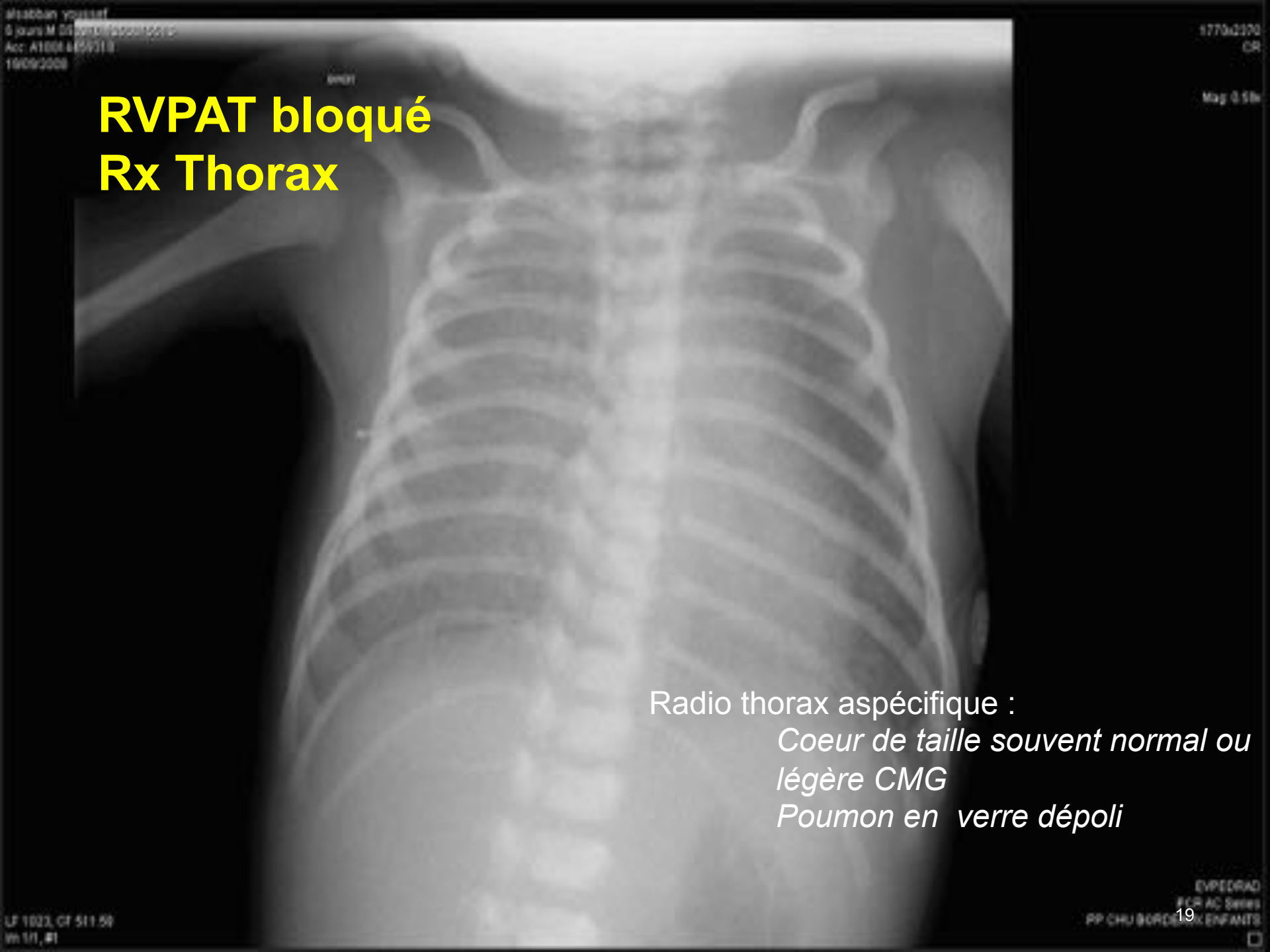
RVPAT bloqué
Rx Thorax
Radio thorax aspécifique :
Coeur de taille souvent normal ou légère CMG
Poumon en verre dépoli

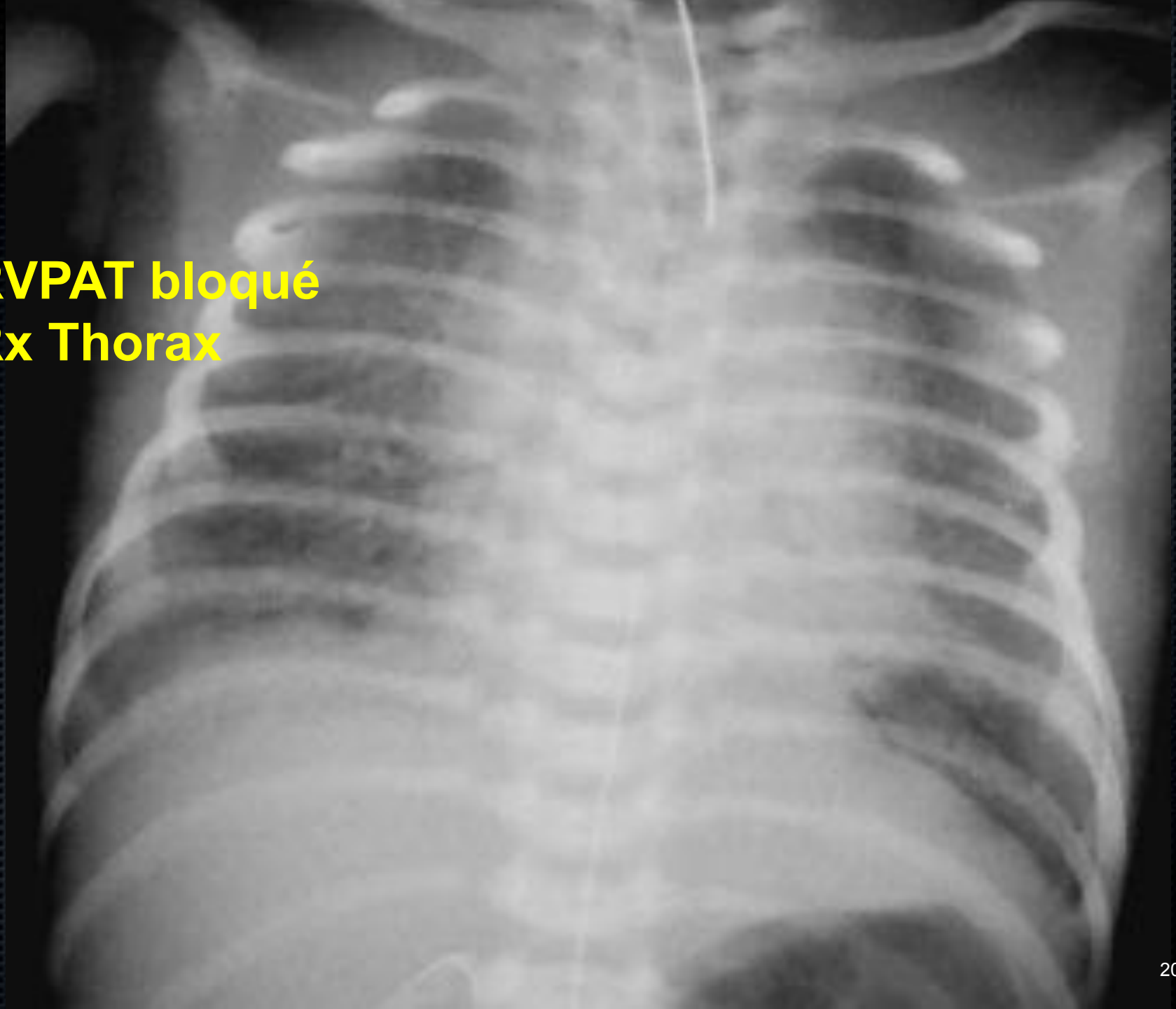

RVPAT bloqué
Rx Thorax

21/06/2008 10:17:38
V
L
2
4
4
6

CI 33Hz
7.0cm
2D
41%
C 50
P Arrêt
HiRes
Coul
77%
3.0MHz
FP Haut
Moy
P
R
2.5
5.6
JPEG

21/06/2008 14:26:07
V
2
4
4
6

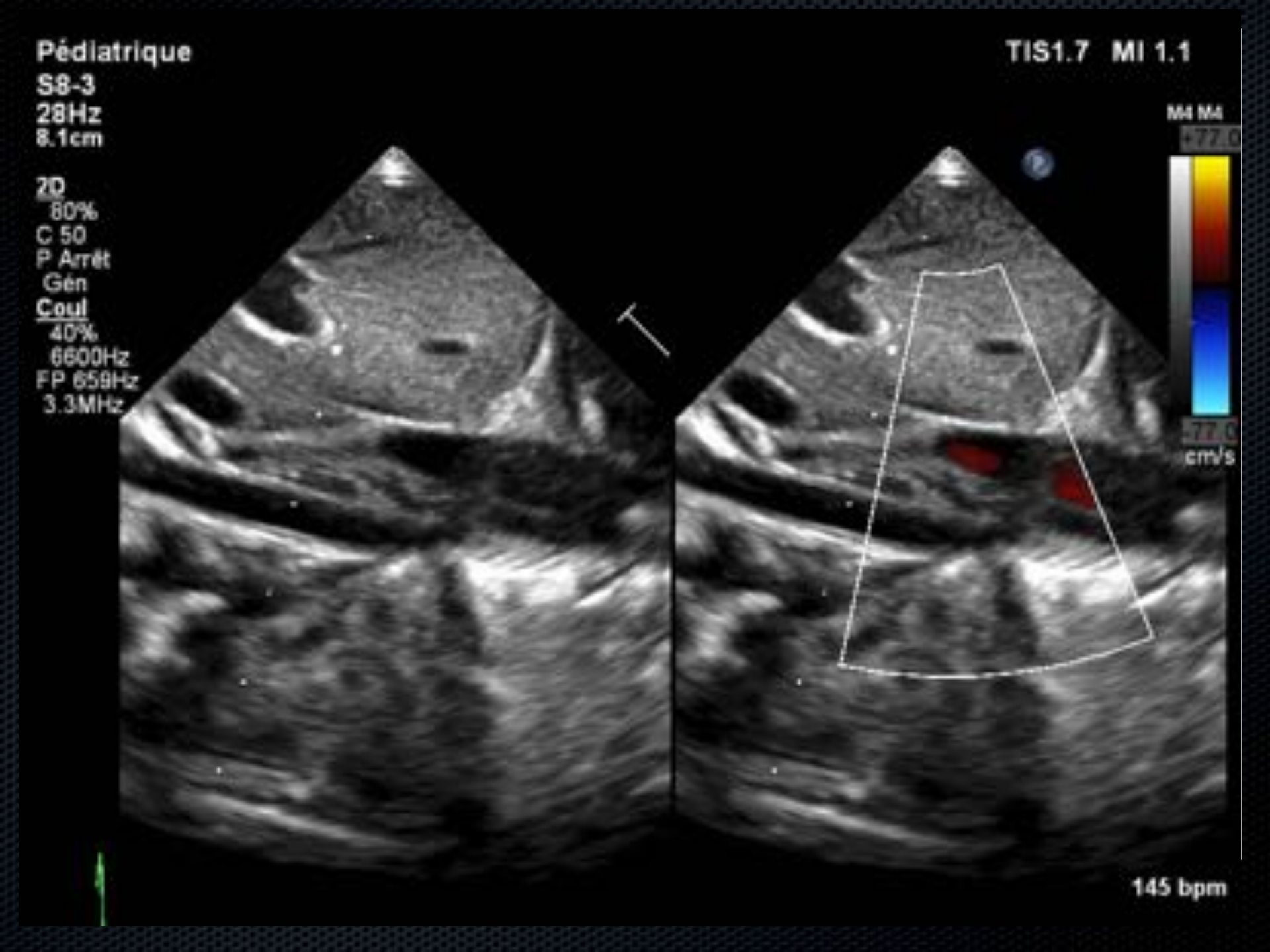
Pédiatrique
S8-3
28Hz
8.1cm
2D
80%
C 50
P Arrêt
Gén
Coul
40%
6600Hz
FP 659Hz
3.3MHz
TIS1.7 MI 1.1
M4 M4
cm/s
145 bpm

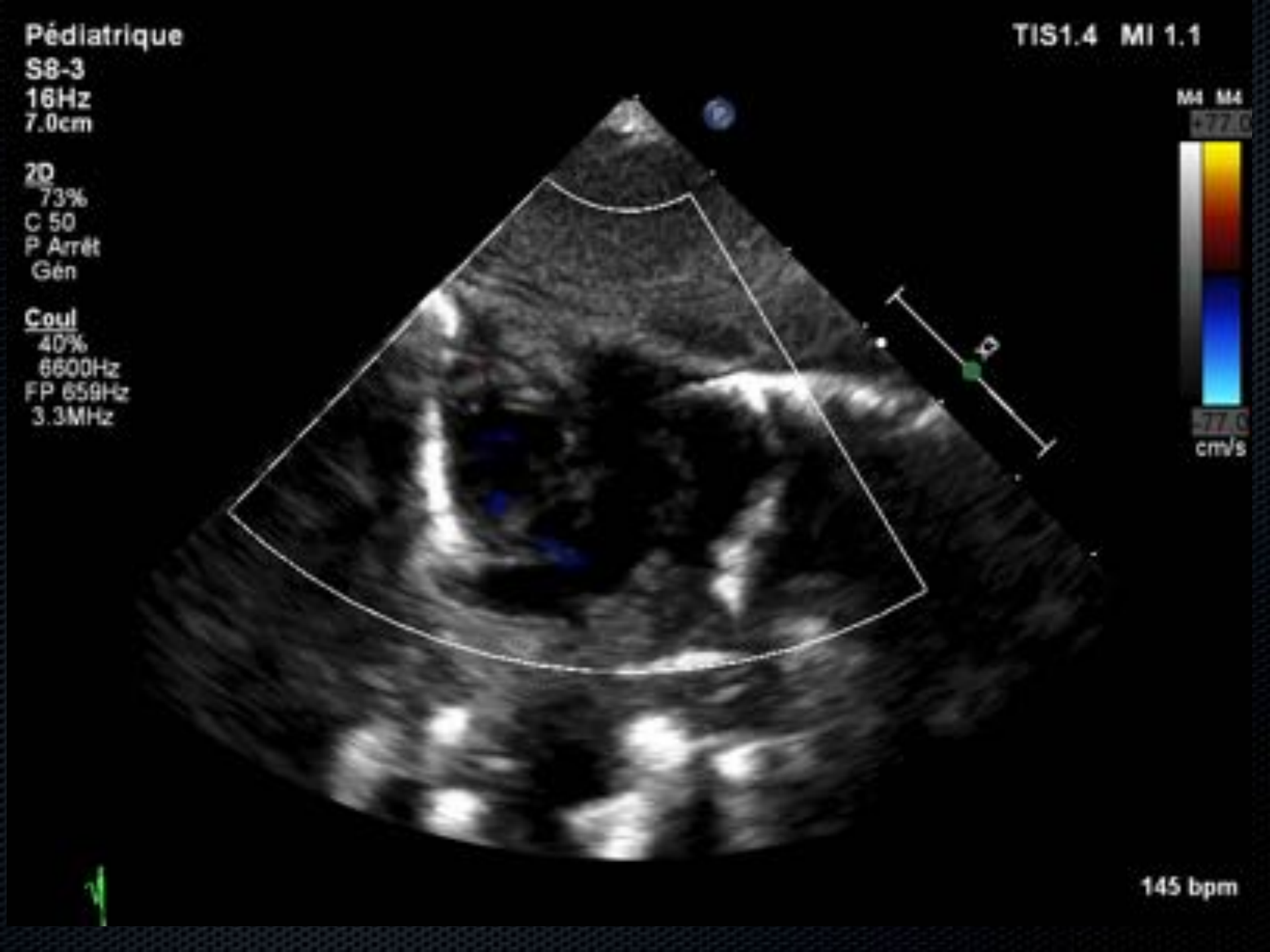
Pédiatrique
S8-3
16Hz
7.0cm
2D
73%
C 50
P Arrêt
Gén
Coul
40%
6600Hz
FP 659Hz
3.3MHz
TIS1.4 MI 1.1
M4 M4
cm/s
145 bpm

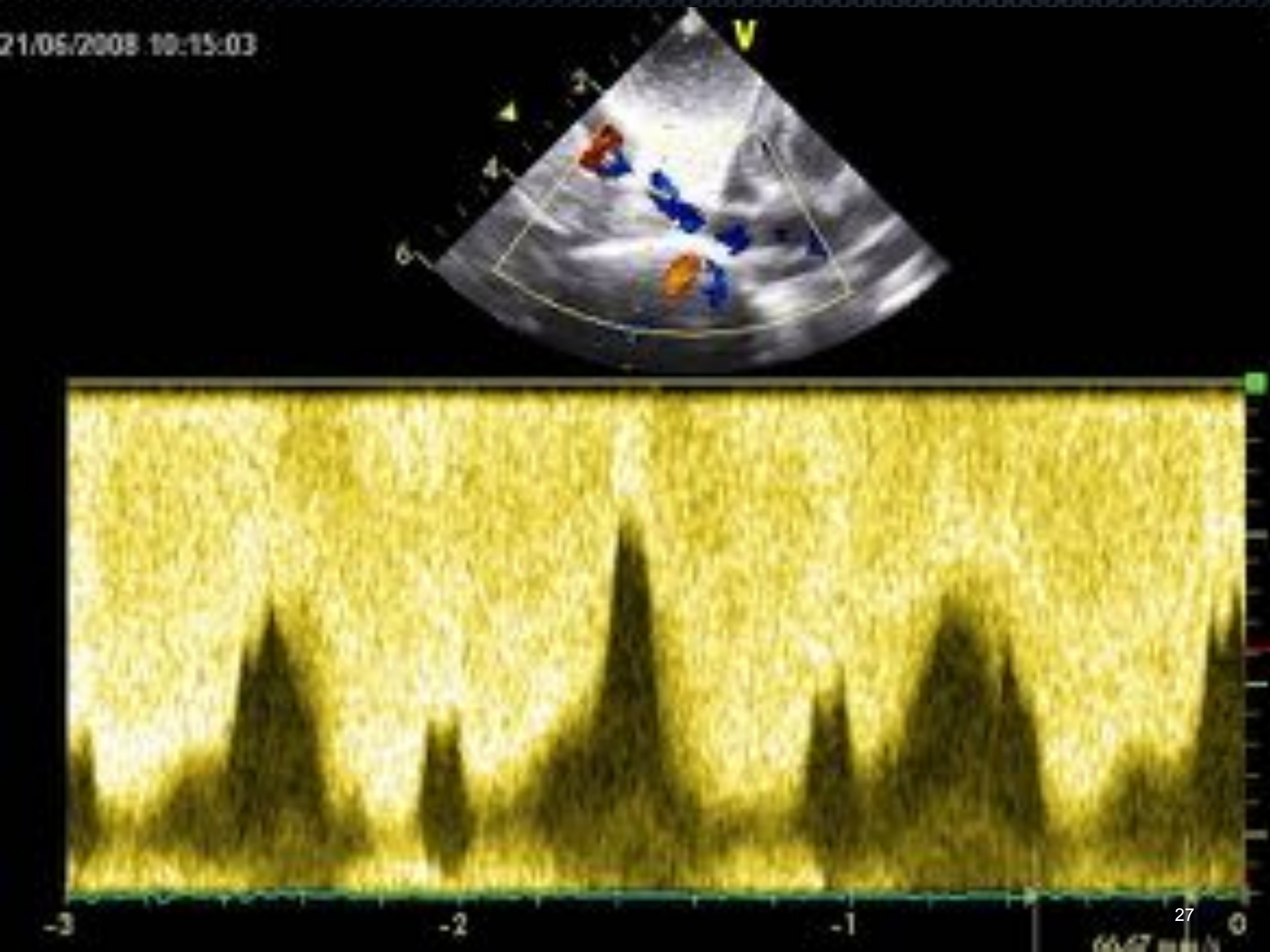
21/05/2008 10:15:03
V
2
4
6
-3
-2
-1
0

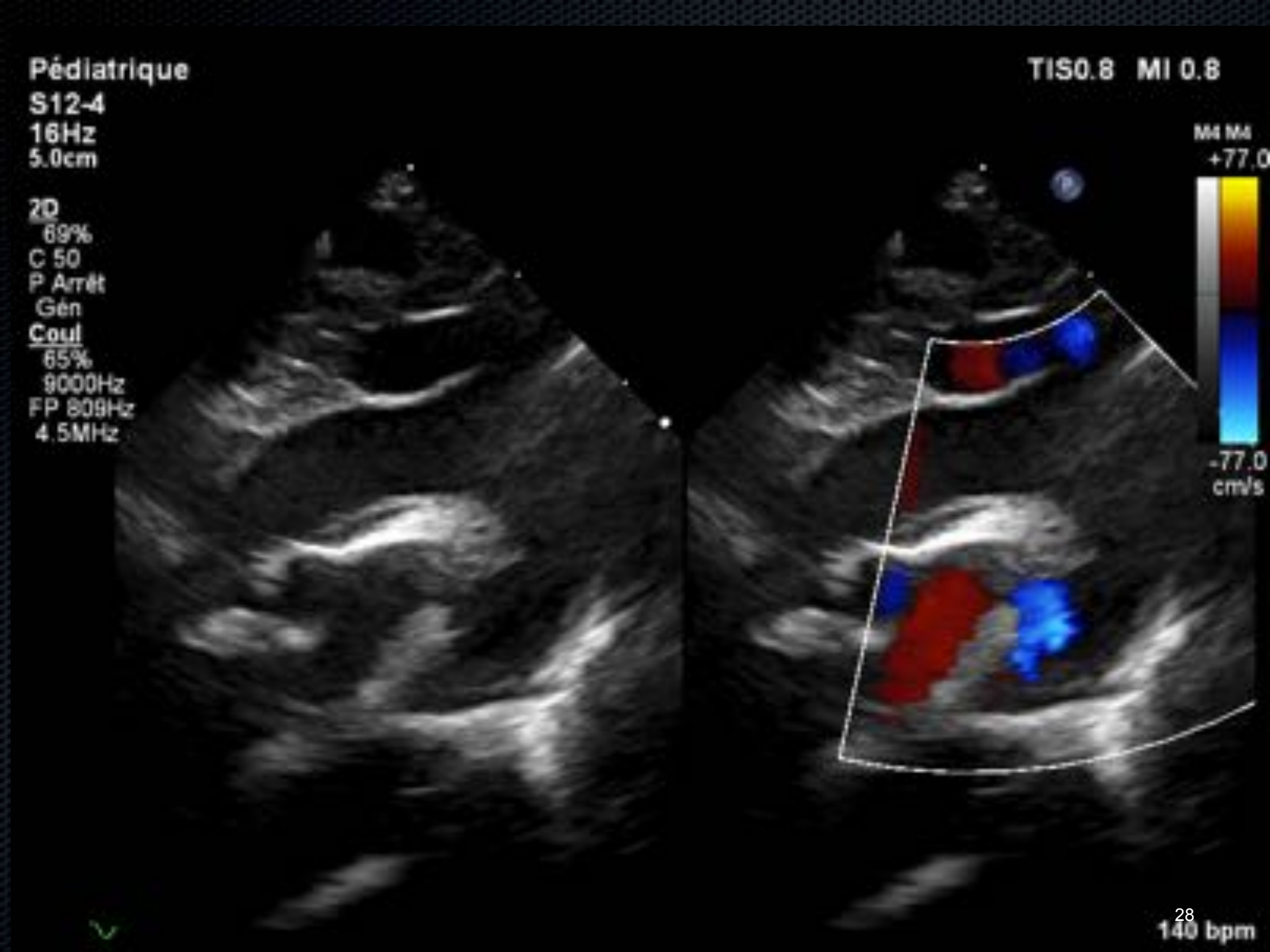
Pédiatrique
S12-4
16Hz
5.0cm
2D
69%
C 50
P Arrêt
Gén
Coul
65%
9000Hz
FP 809Hz
4.5MHz
TIS0.8 MI 0.8
M4 M4
+77.0
-77.0
cm/s
140 bpm

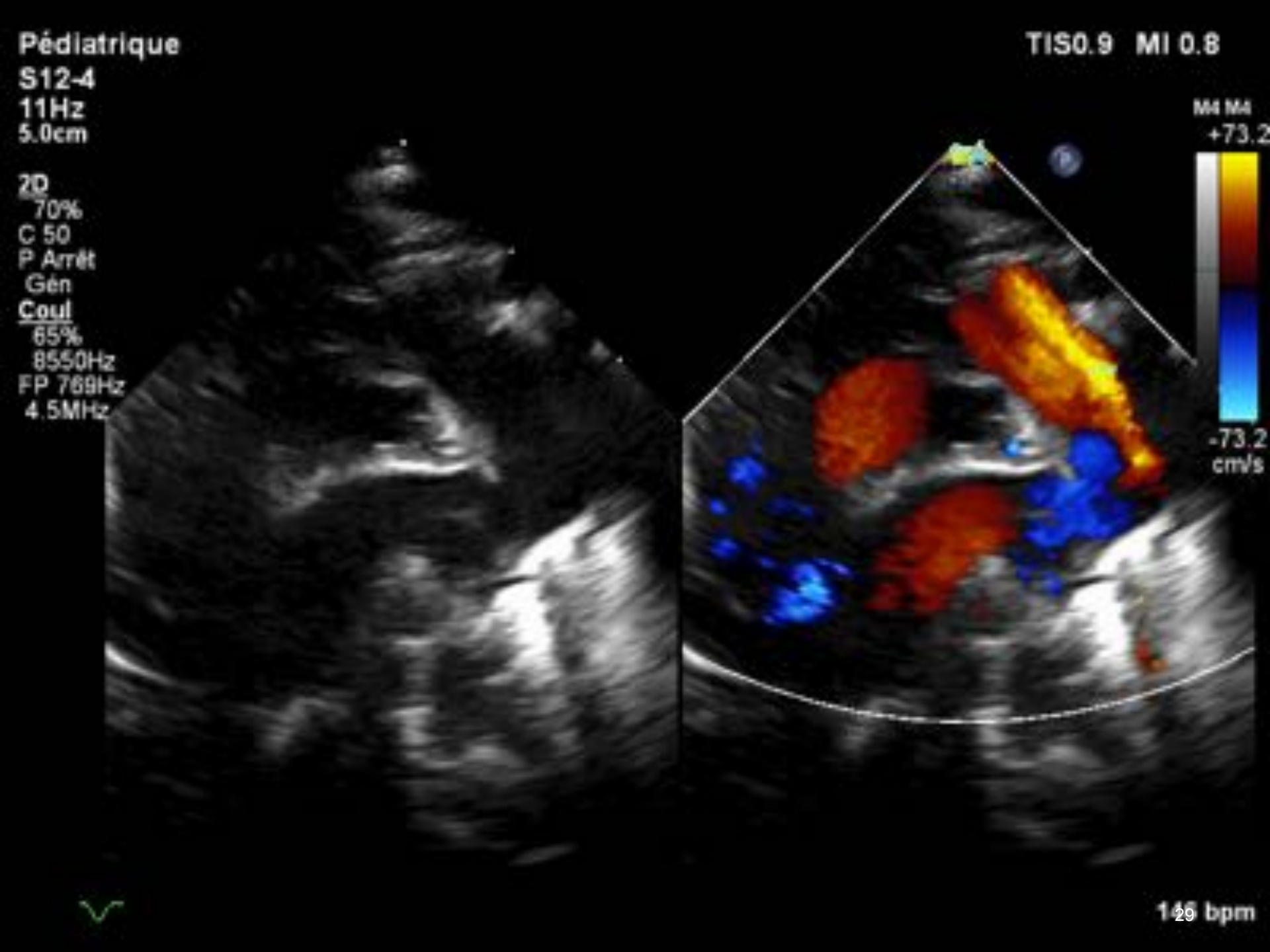
Pédiatrique
S12-4
11Hz
5.0cm
2D
70%
C 50
P Arrêt
Gén
Coul
65%
8550Hz
FP 769Hz
4.5MHz
TIS0.9 MI 0.8
M4 M4
+73.2
-73.2
cm/s
146 bpm

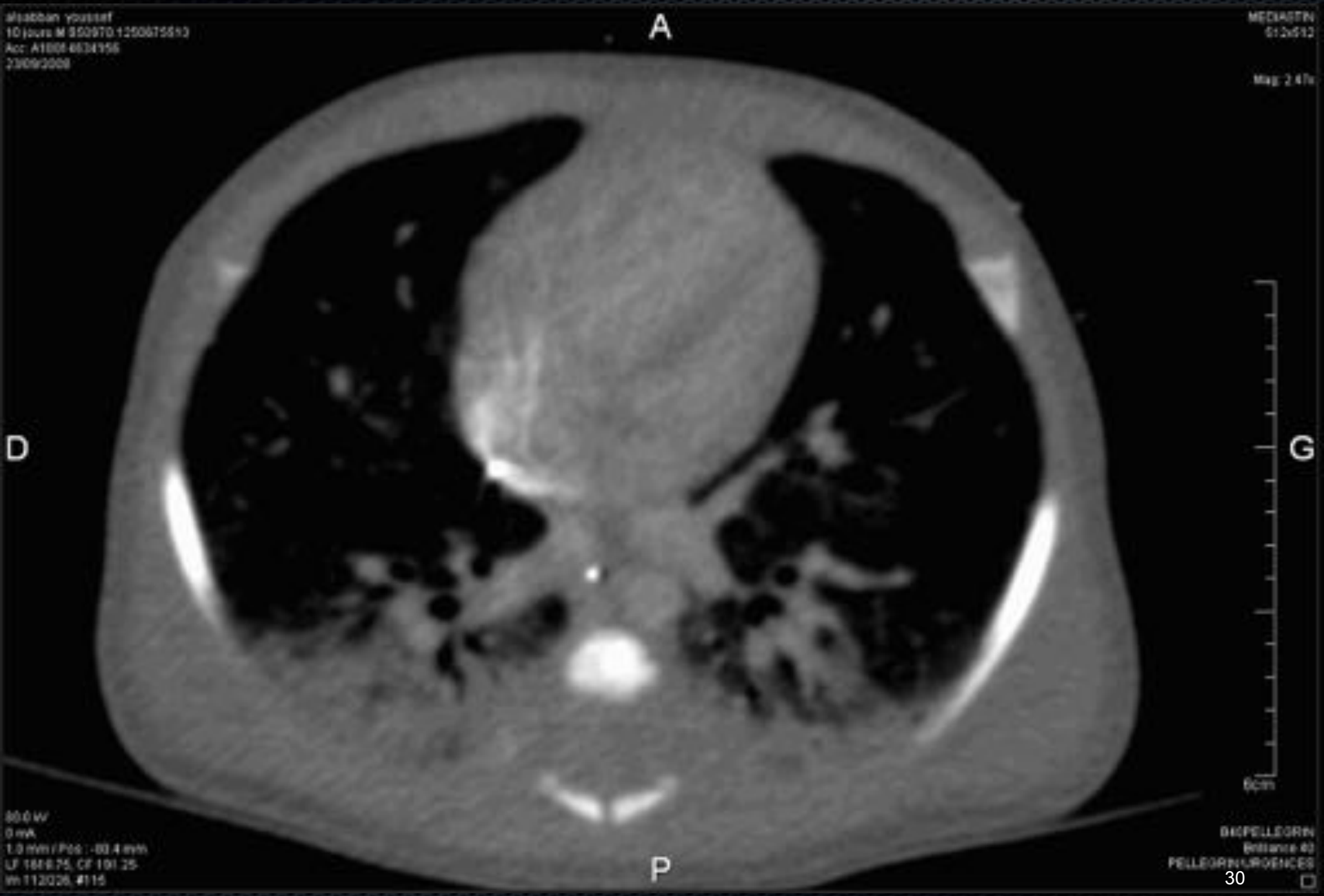
A
D
G
P
MEDIASTIN
512x512
6cm
80.0 kV
0 mA
BIOPELLEGRIN
PELLEGRIN URGENCES

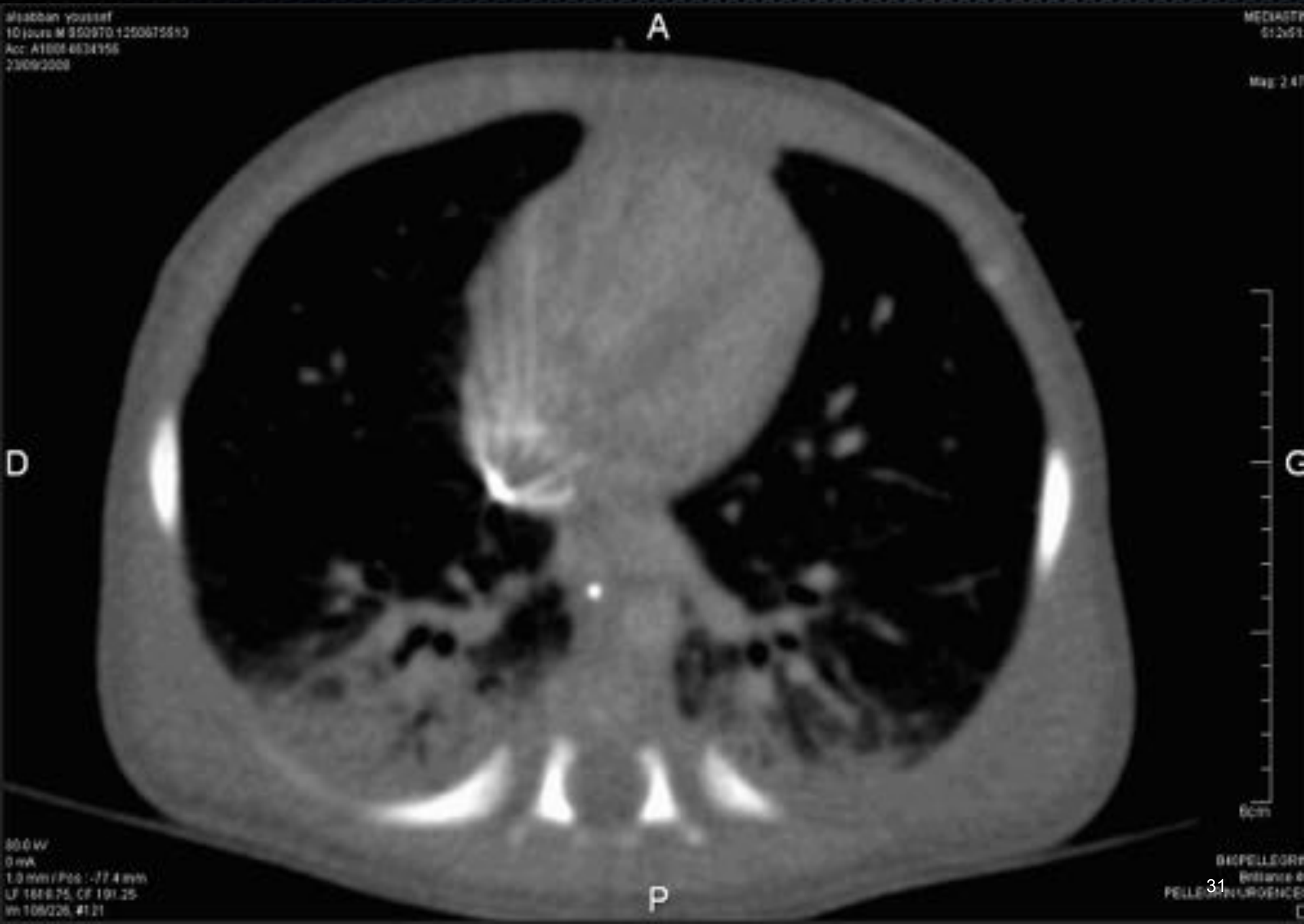
A
D
G
P
6cm

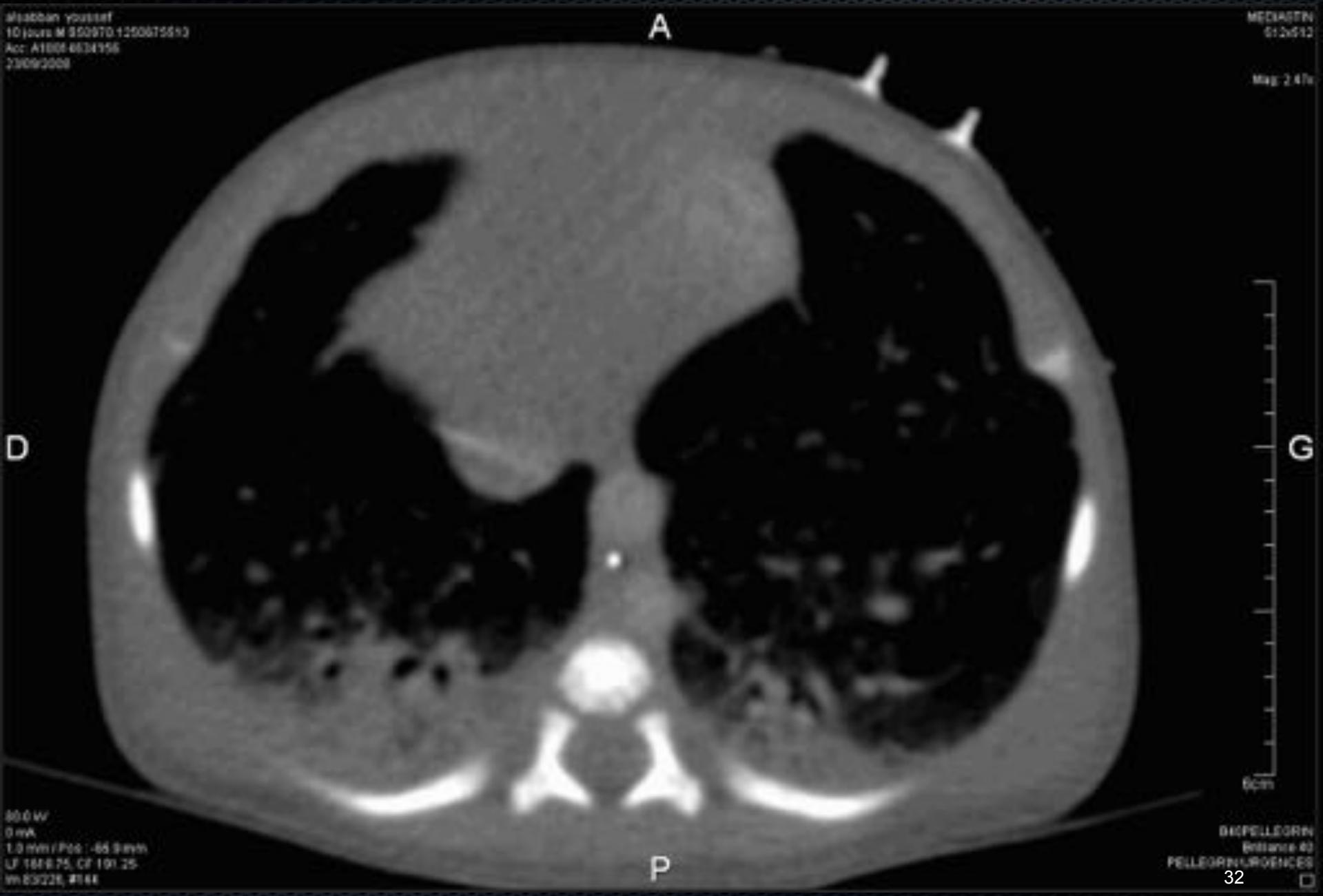
A
D
G
P
MEDIASTIN
512x512
Mag: 2.47x
6cm
80.0 kV
0 mA
1.0 mm / Pos: -66.9 mm
LF 1818.75, CF 191.25
Im 83/226, #144
BIOPELLEGRIN
Entrance #2
PELLEGRIN URGENCES

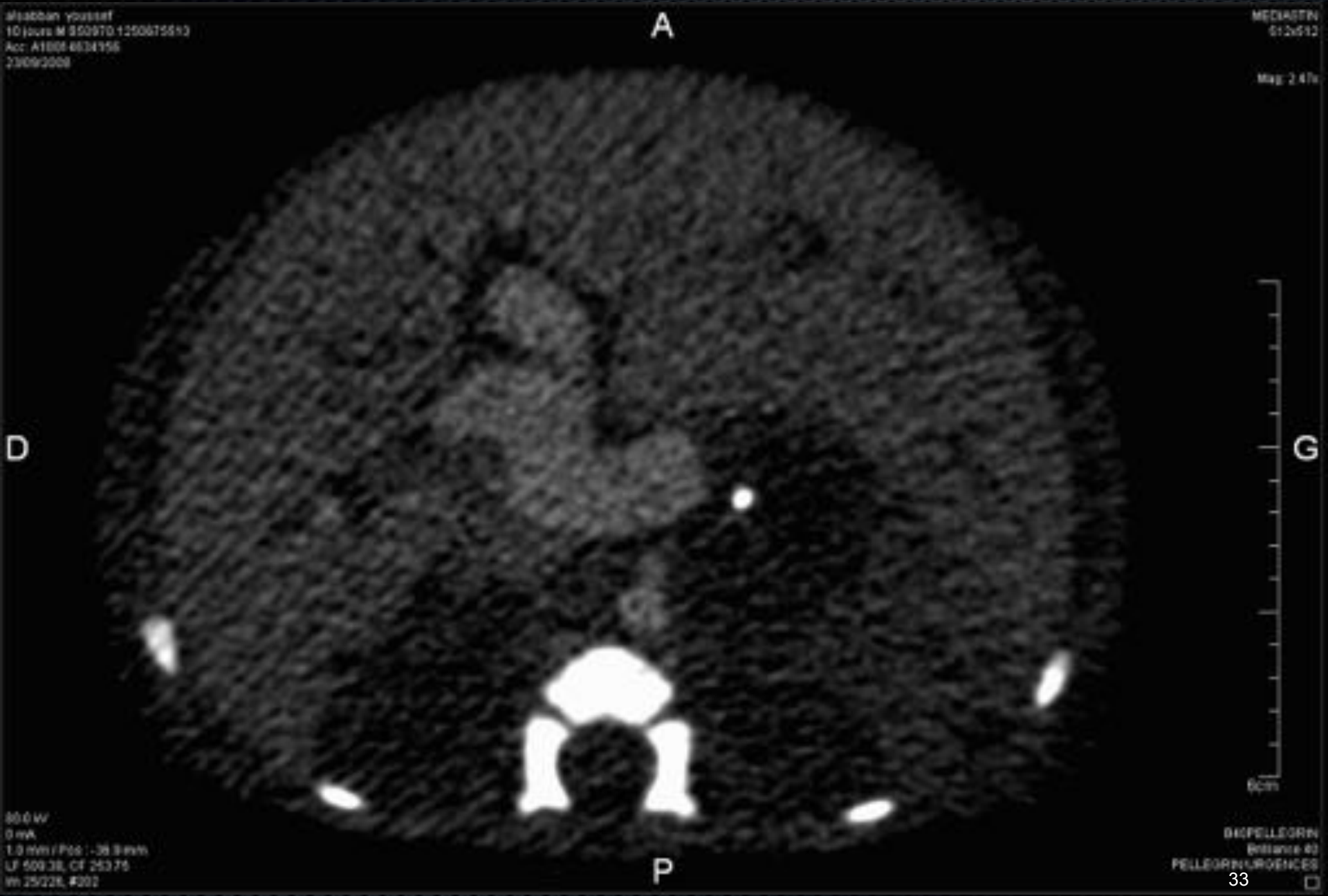
A
D
G
P
MEDIASTIN
512x512
6cm
80.0 kV
0 mA
BIOPELLEGRIN
PELLEGRIN URGENCES

T

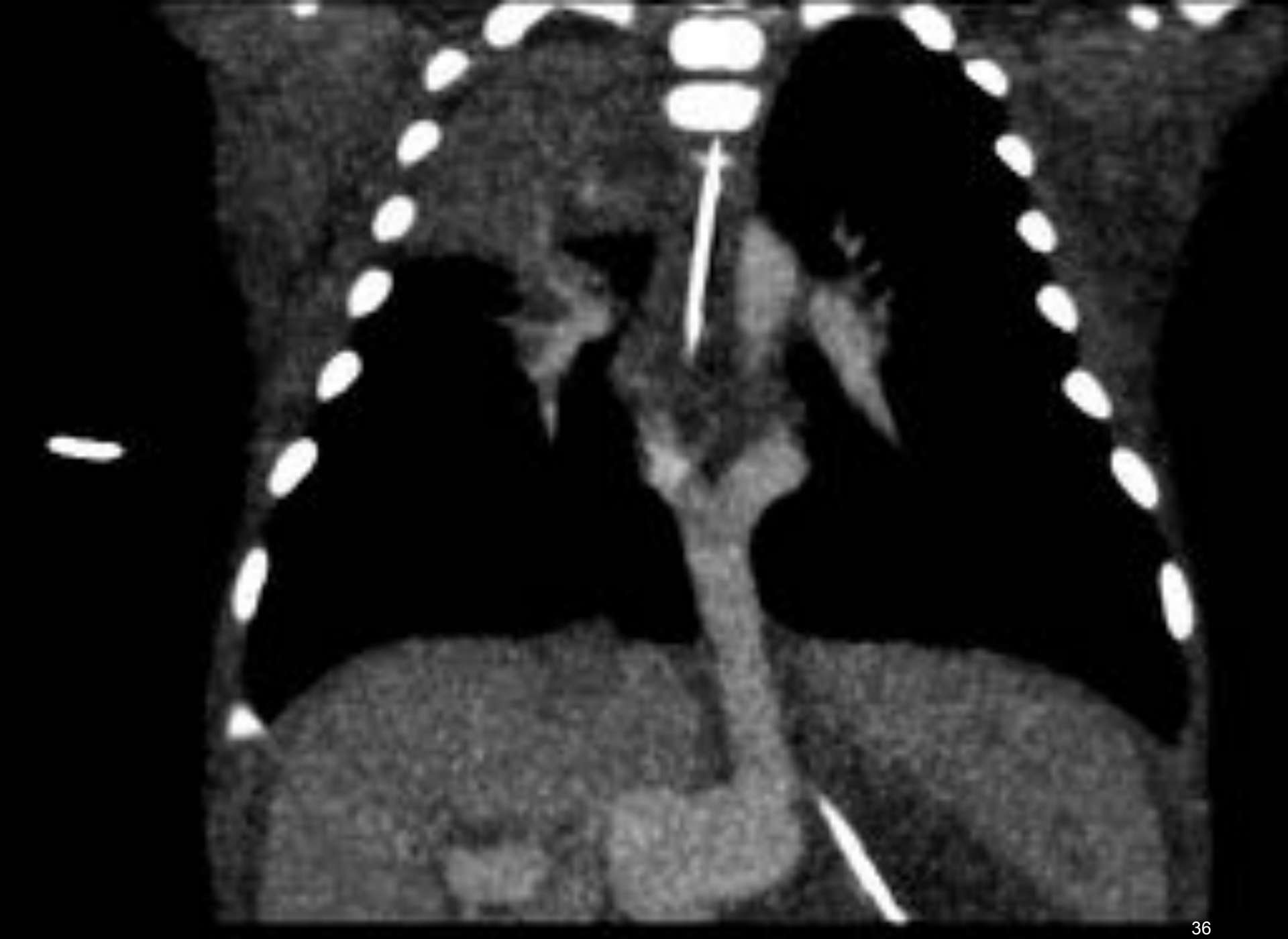

RESIS-INSIDE/SURF
AC/WAD
CRANICAUD

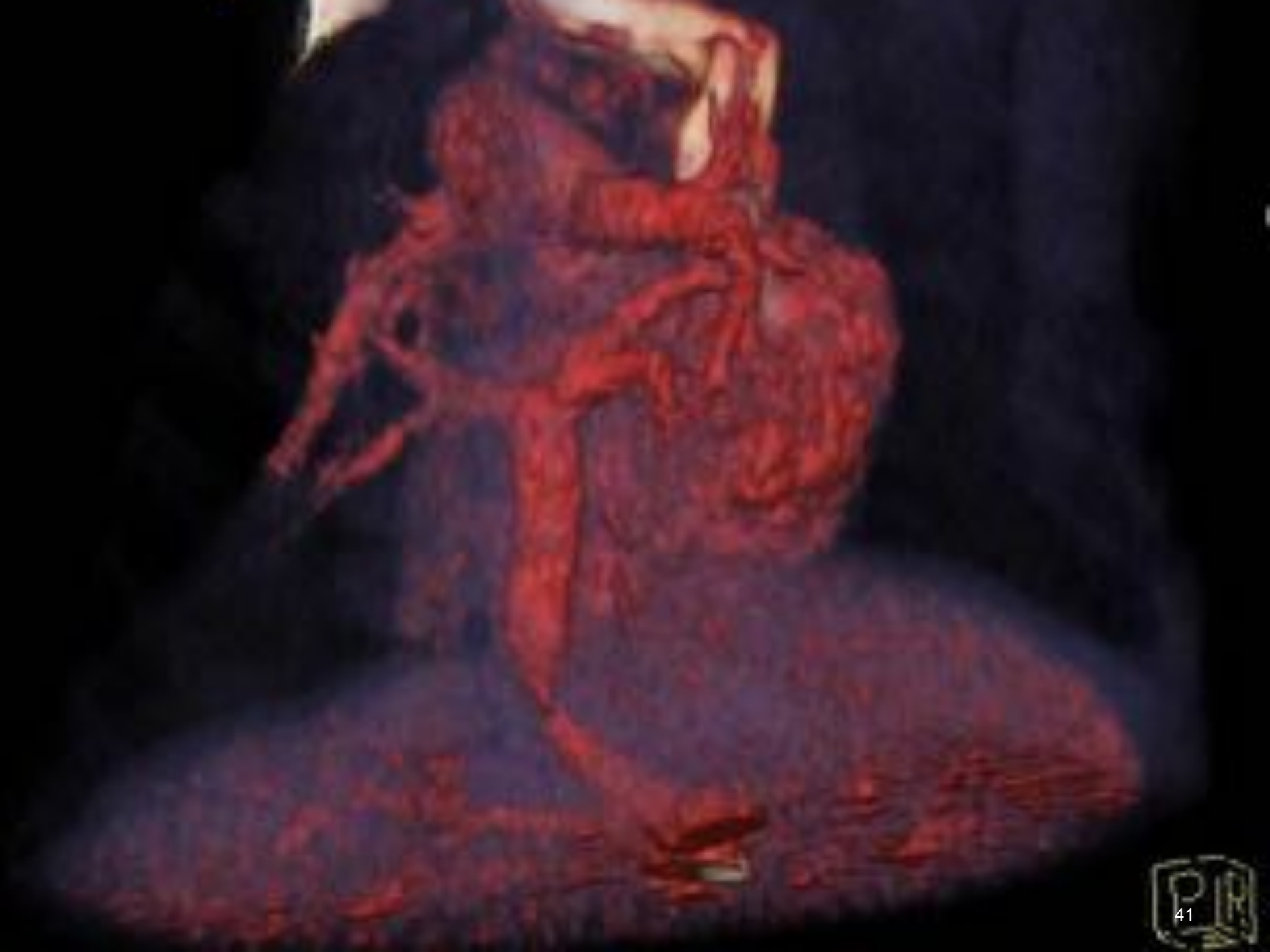

Prise en charge d'un RVPA bloqué

Reste une urgence!

- En pré- opératoire :
  - Stabilisation hémodynamique (diurétiques - inotropes)
  - Oxygénothérapie, intubation, ventilation artificielle.
  - Perfusion de PgE1
  - « Intérêt relatif » du Rashkind pour améliorer l'approvisionnement du cœur G à partir de l'OD.
- Cette prise en charge doit permettre le transfert le plus rapide possible vers le bloc opératoire.

Écho Post-opératoire

- Taille VG, dysfonction diastolique
- La cinétique du VG est toujours bonne à très bonne.
- La CIA résiduelle shunt toujours OG -OD
- Le VD est dilaté.
- Analyse du gradient sur l’ anastomose collecteur-OG

Anastomose Collecteur-OG

- La morphologie du flux a autant d'importance que le gradient: le flux doit être biphasique et revenir à 0.
- Un gradient qui dépasse 1.8 m/s est élevé.
- Un gradient > 2 m/s avec un flux monophasique est synonyme de blocage à interpréter en fonction de l'HTAP.

Anastomose Collecteur-OG

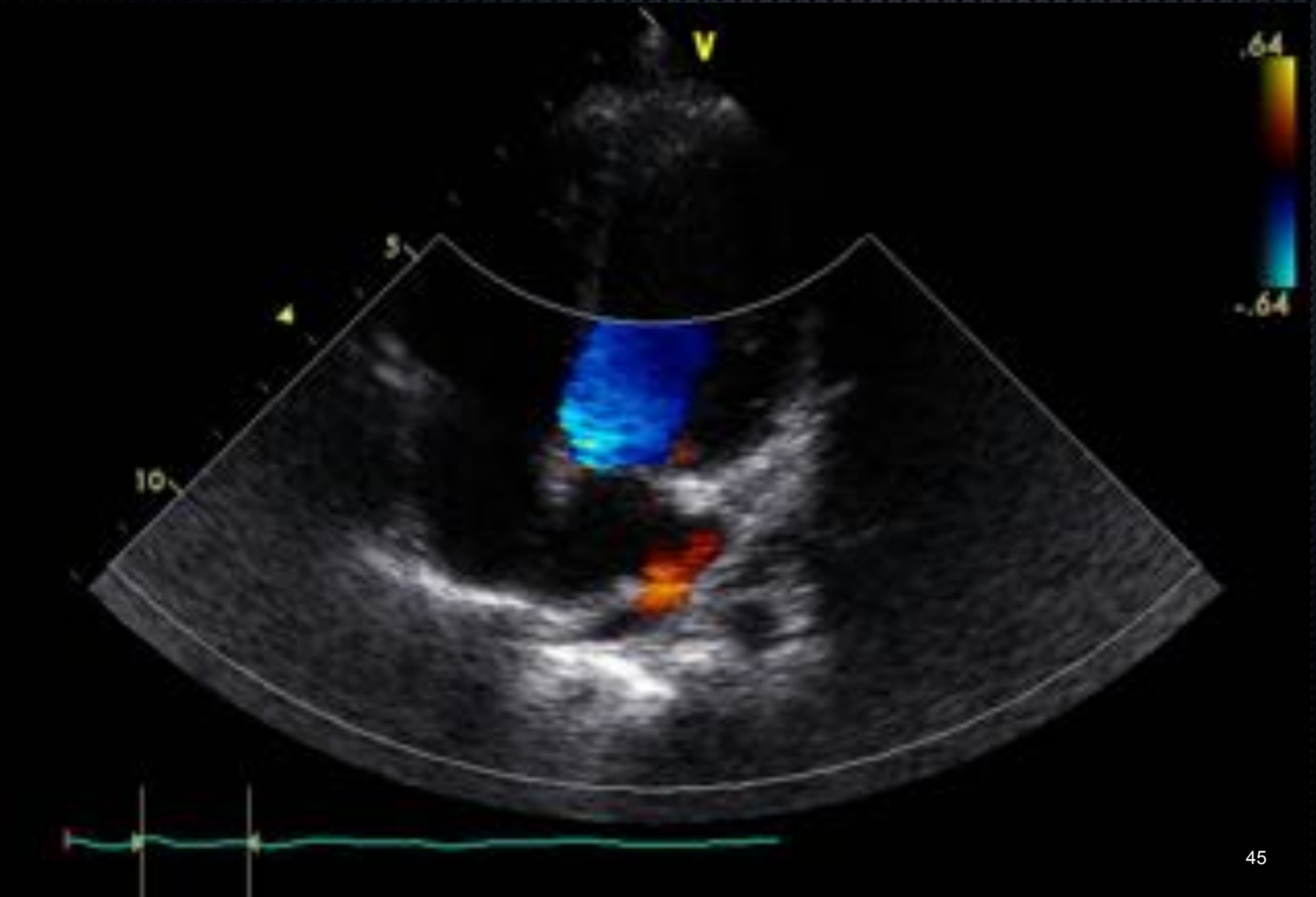

Anastomose Collecteur-OG

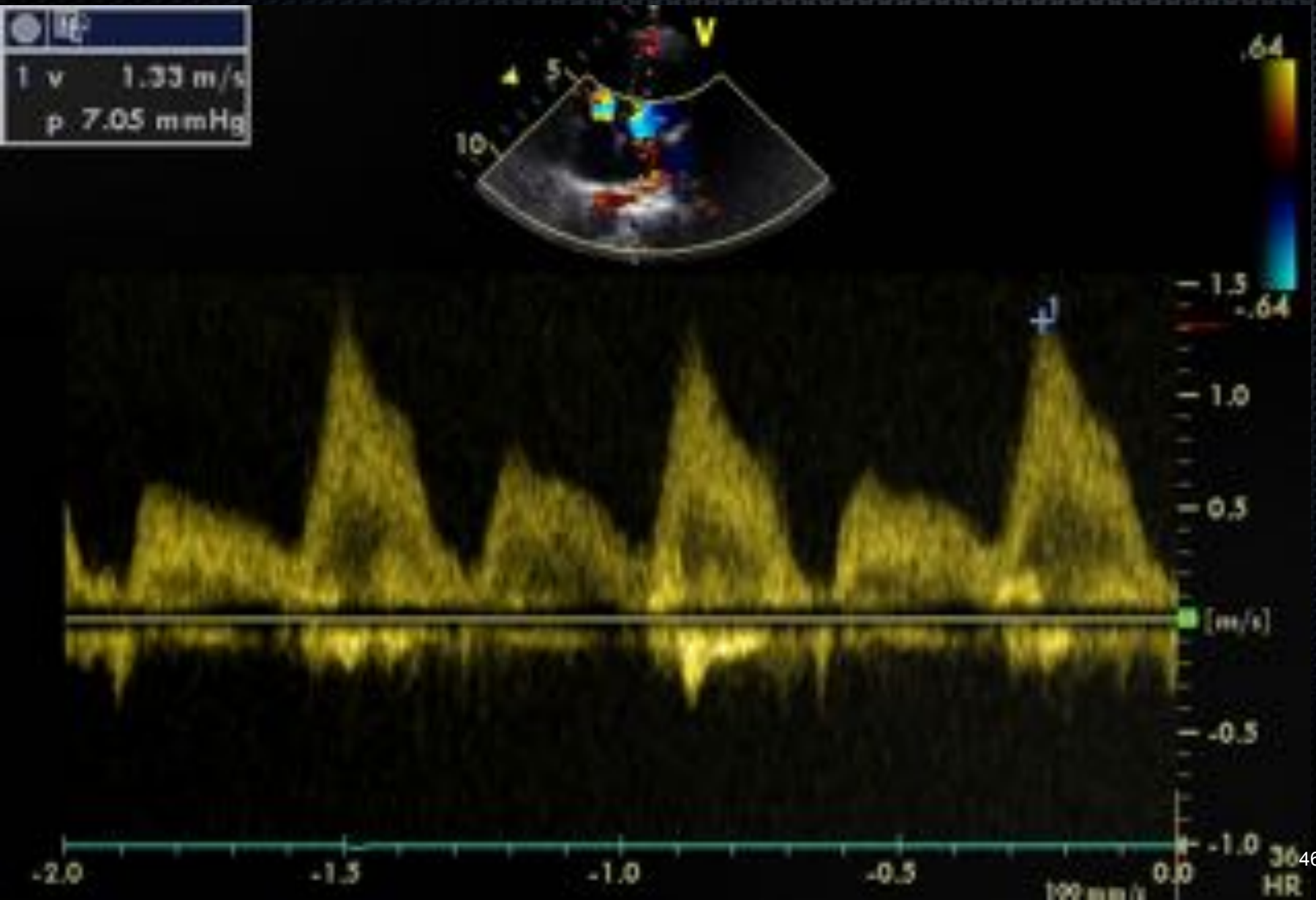

Anastomose Collecteur-OG

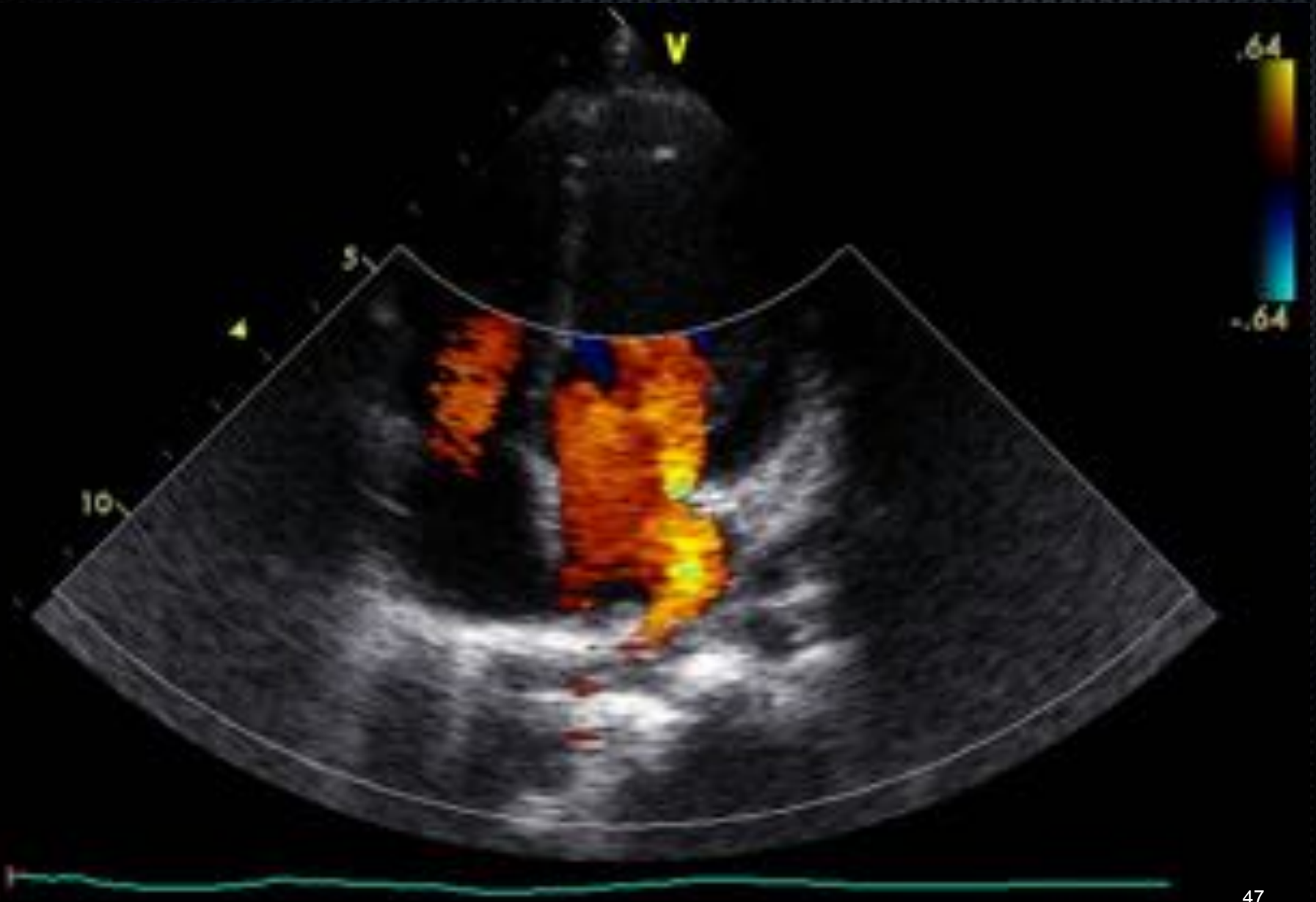

Complications

- Précoces en réa :
  - Défaillance VG.
  - HTAP.
  - Troubles du rythme supraventriculaires.
- Tardive et à surveiller : la sténose du collecteur