COARCTATION ET INTERRUPTION DE L'ARCHE AORTIQUE

Anesthésie-réanimation

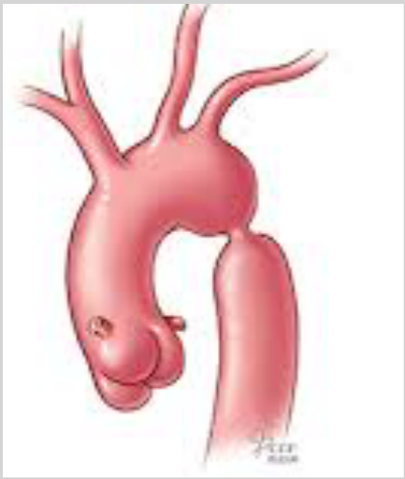

Hélène FOULGOC
helene.foulgoc@chu-bordeaux.fr

Coarctation de l’aorte

- Evaluation pré-opératoire +++
  - Pulmonaire : thoracotomie
  - Cardiaque
    - Atteinte VG : dysfonction systolique et diastolique
    - HTAP (post-capillaire + résistances élevées)

- Prostine potentialise les vasodilatateurs
- Ne pas diminuer les RVP à l’induction

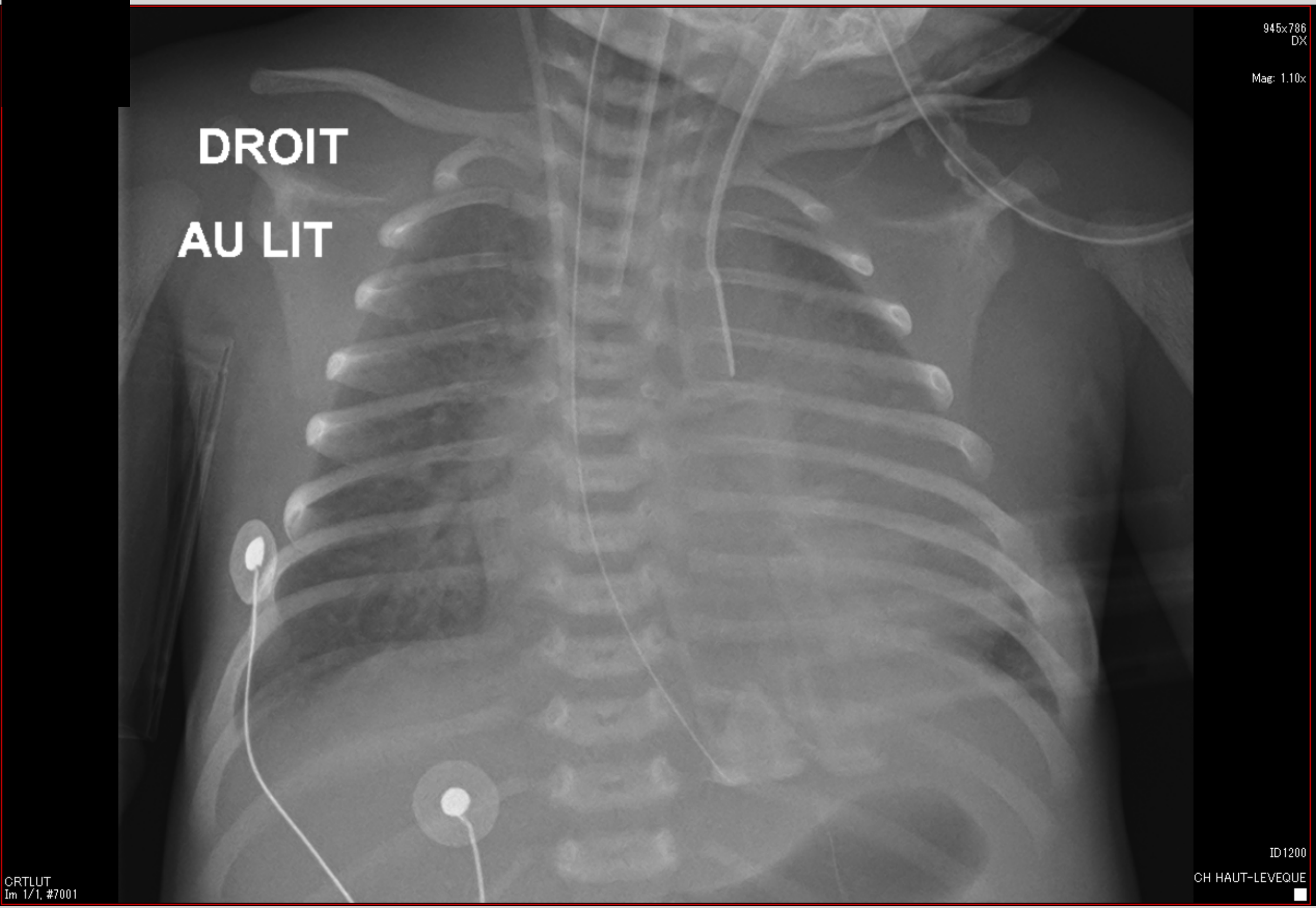
DROIT
AU LIT
945x786
DX
Mag: 1.10x
ID1200
CH HAUT-LEVEQUE
CRTLUT
Im 1/1, #7001

Monitorage

- KT artériel radial droit + PNI membre inférieur
- Cathéter central : PVC
- SpO2 main droite
- NIRS rénale et cérébrale
- ETO ?

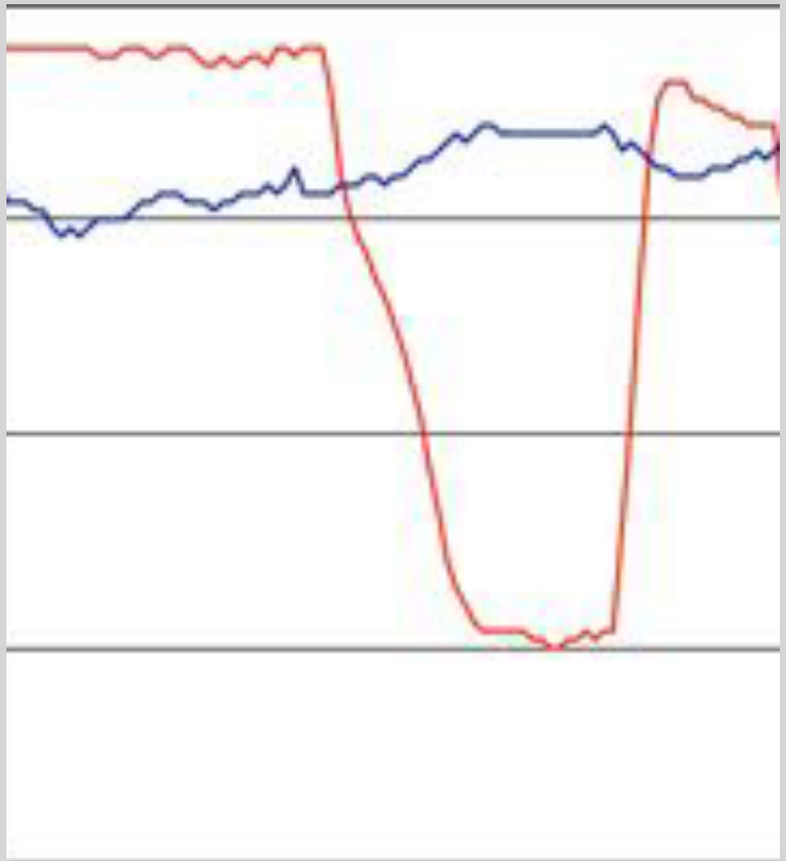

Ventilation per-opératoire

- Intubation sélective si > 10 ans
  - Double lumière
    - plus petit = 26 Fr==> SIT 6,5

- Poumon inférieur comprimé
- Poumon supérieur récliné

  ==>petit Vt, FR élevée

  ==> acidose respiratoire

- Recrutement, PEP, FiO2

Gestion hémodynamique

- Clampage ==> ⇑ post charge +++
  - HTA==>vasodilatateurs (sévoflurane)
  - défaillance VG==>Corotrope
- Déclampage ==> ⇓ RVS, risque d’hypotension
  - remplissage +++ ± reclampage temporaire
  - vérifier le gradient==> sous estimé si dysfonction VG

Coartation de l’aorte
Réanimation

- Analgésie
  - KT d’infiltration : Naropéine 2 % à 0,15 ml/h
- Réveil précoce

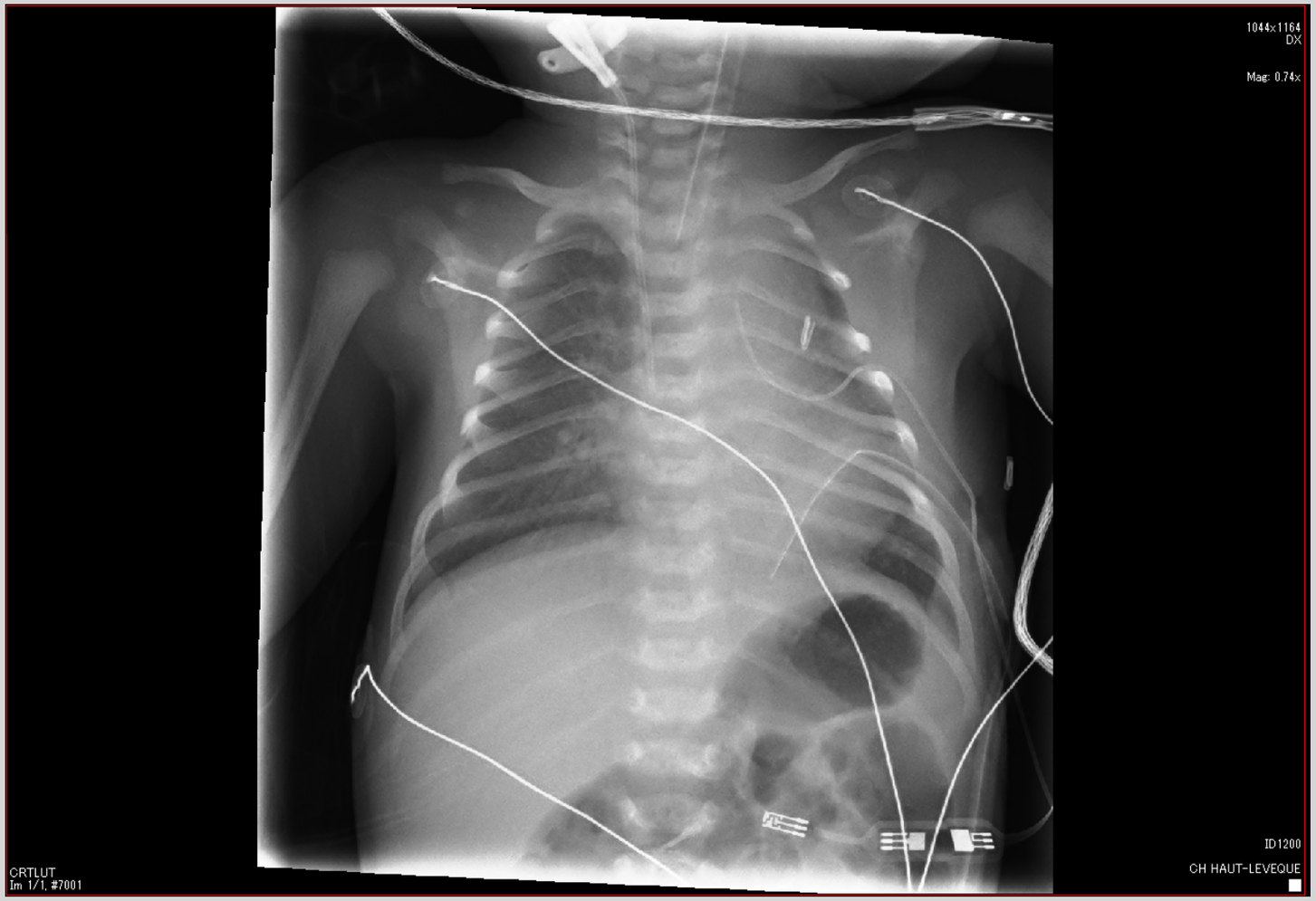

Complications
Bas débit post-op

- Coarctation résiduelle
- HVG, obstacle dynamique
- CIV méconnue
- Autre lésion d’hypoVG et HTAP postcapillaire
- Dysfonction VG ⇒sous-estime le gradient résiduel

HTA

- Fréquente en post-opératoire : pic à 12-24 heures
- Décharges des barorécepteurs, taux excessif de rénine et d’angiotensine.
- Persiste chez 20-50% des enfants.

Digestif

- *Artérite mésentérique*
  - fréquente dans les premiers jours post-op
  - hyperactivité sympathique
  - douleurs abdominales
- *Entérocolite nécrosante*
  - FR : prématurité, bas débit pré-opératoire
- Réalimentation prudente surtout si choc cardiogénique pré-opératoire

Chylothorax

- Par plaie du canal thoracique ou augmentation des pressions veineuses thoraciques

- à la reprise du lait

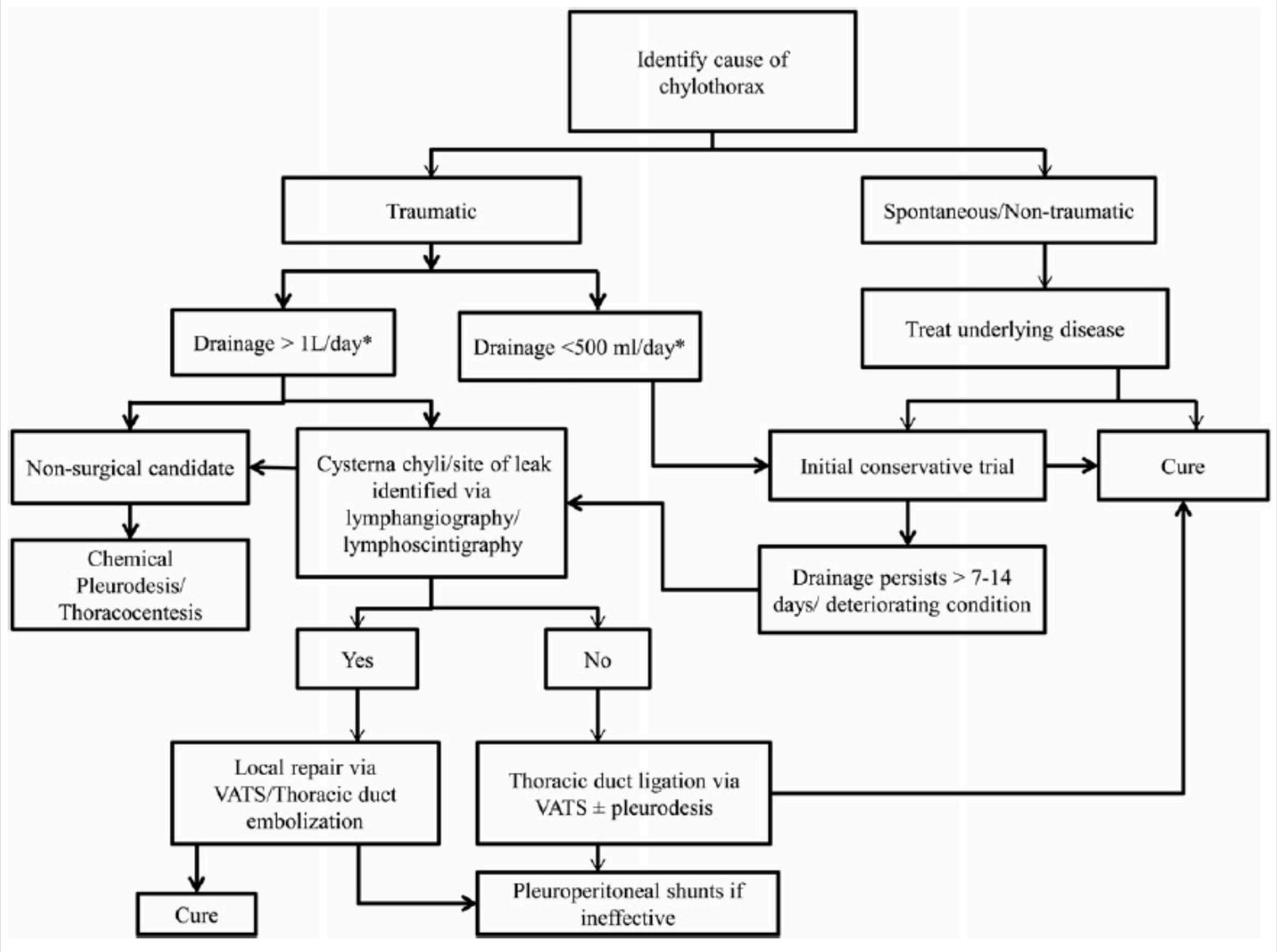

The changing management of chylothorax in the modern era, Bender B., Eur J Cardiothorac Surg. 2016 Jan

Troubles neuro

- *Paraplégie postopératoire*
  - rare chez le nouveau-né; 0.1-0.4% chez l'enfant > 1 an
  - FR :
    - Durée de clampage
    - Peu de collatérales
    - Hyperthermie
- *Autres : syndrome de Claude-Bernard-Horner, paralysie récurrentielle ou phrénique.*

Syndrome de coarctation

- *Coarctation + CIV*
- 2 options :
  - Coarctation + Cerclage
  - Cure complète
- Si Cerclage
  - Equilibration Qp QS
  - bien vérifier l’absence de gradient sur l’aorte car risque de double obstacle VG et VD

Coarcation adulte

- Interventionnel si possible
- Thoracotomie vs sternotomie
- Nombreuses collatérales : risque de saignement dès l’incision

Interruption de l’arche aortique
Anesthésie

- CEC en hypothermie modérée avec perfusion cérébrale
- VVC
- KTa
- NIRS
- ETO
- KT AP/SvO2 + KT OG

Interruption de l’arche aortique
Anesthésie

- CEC du nouveau né
  - priming au sang
  - UF
- Sortie de CEC sous amines, KT OG, KT AP+SvO2
- Fermeture sternale retardée ?

• âge < 7jours • Dg : IAAo, RVPAT • CEC > 185min, KIAo > 98min • SvO2 < 50%

Delayed sternal closure: a life-saving measure in neonatal open heart surgery; could it be predictable?
Kreitman B Eur J Cardiothorac Surg. 2002

Autres FR : pds <3 kg, adrénaline > 0,1γ/kg/min, instabilité HD, effondrement de la compliance pulmonaire

Interruption de l’arche aortique
Réanimation

- Rétrécissement de la voie sous-aortique, obstacle dynamique
    - optimiser la précharge, limiter les inotropes
- Gradient résiduel supravalvulaire aortique
- CIV résiduelle, risque d’hyperdébit pulmonaire
- Hyper réactivité pulmonaire
- Troubles ventilatoires : compression bronche souche gauche
    - intérêt du décubitus ventral (voir aortopexie)
- Évaluation neurologique
- Complications spécifiques du syndrome de DiGeorge (immunodépression, anomalies neurologiques, hypoparaT)
- Chylothorax, recoarctation….