Coarctation de l'aorte et Interruption de l'arche

DIU réanimation chirurgicale des cardiopathies congénitales

Dr Elodie Perdreau

09 novembre 2018

Définition

- Rétrécissement au niveau de l'isthme aortique
- Souvent associée à d'autres anomalies cardiaques et à une hypoplasie de l'arche

- Incidence : 36 pour 100 000 naissances
- 7ème cardiopathie la plus fréquente, 5-7% des cardiopathies
- Prédominance masculine 1.3-1.7

- 64% en période néonatale, 36% à un âge plus avancé

- En anténatal, 3-10% des diagnostics de cardiopathie

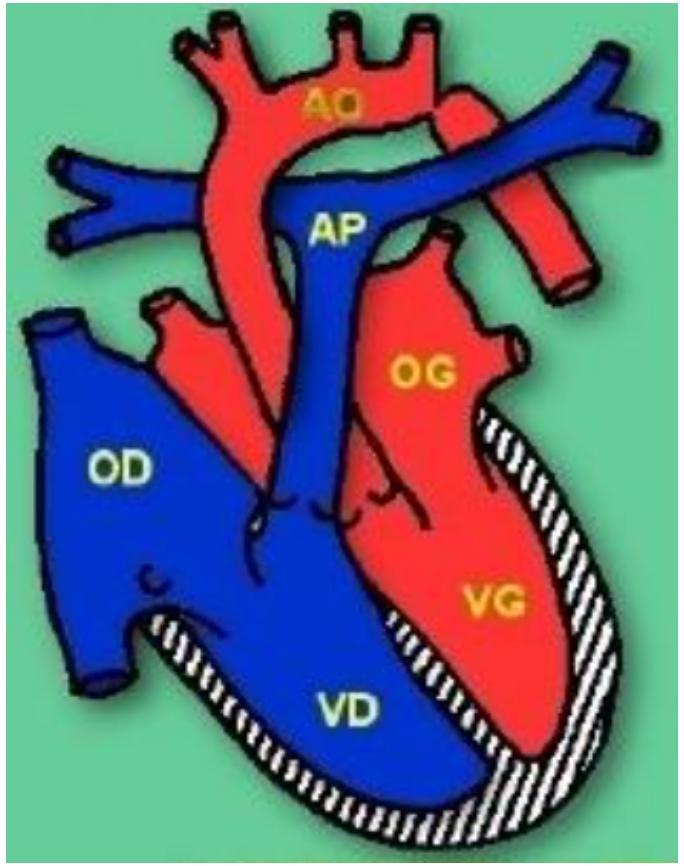

Etiologie

- Pas de cause unique évidente
- Interaction entre génétique, environnement et hémodynamique
- Théorie longtemps suspectée : anomalie de la distribution du flux en période fœtale avec diminution du flux aortique (70% des atrésies de l'aorte ont aussi une coarctation de l'aorte)
- Génétique : 12% des syndromes de Turner, fréquence du 22q1.1 augmentée chez les patients avec coarctation et interruption de l'arche

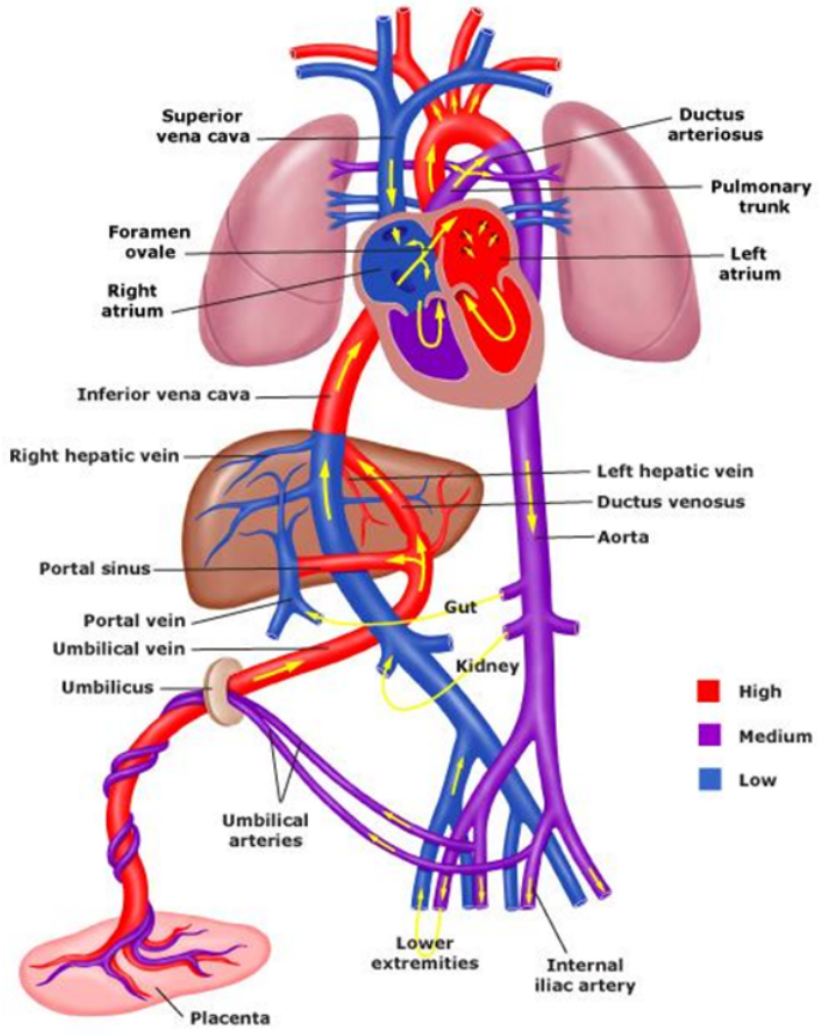

Un large spectre de malformation

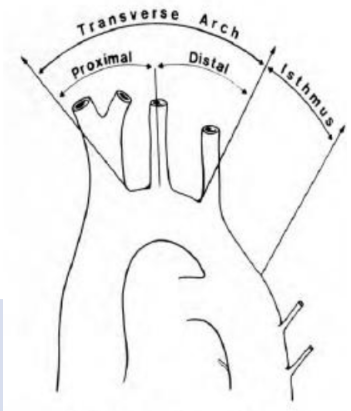

Anténatal

- Aorte distale transverse (CCG-ASCG) souvent allongée et hypoplasique
- Angle aigu entre l'aorte ascendante et l'arche transverse
- Hypoplasie de l'isthme
- Canal artériel ouvert

Néonatal

- Aorte distale transverse (CCG-ASCG) souvent allongée et hypoplasique
- Angle aigu entre l'aorte ascendante et l'arche transverse
- Hypoplasie de l'isthme
- Développement graduel de la coarctation avec la fermeture du canal

Enfance/Adulte

- Hypoplasie de l'arche moins commune
- Zone concernée peu étendue
- Présence de collatérales développées depuis la mammaire interne, les intercostales...

Histologie

- Segment coarcté caractérisé par
  - Une réduction de la lumière par épaississement de l'intima et de la média
  - Hypoplasie
  - Tortuosité

- Epaississement des couches => protrusion d'un éperon (« shelf ») circonférentiel que l'on voit surtout au niveau de la paroi postérieure ou latérale de l'isthme

- Taille du segment sténosé de 2-3 mm à 7-20 mm

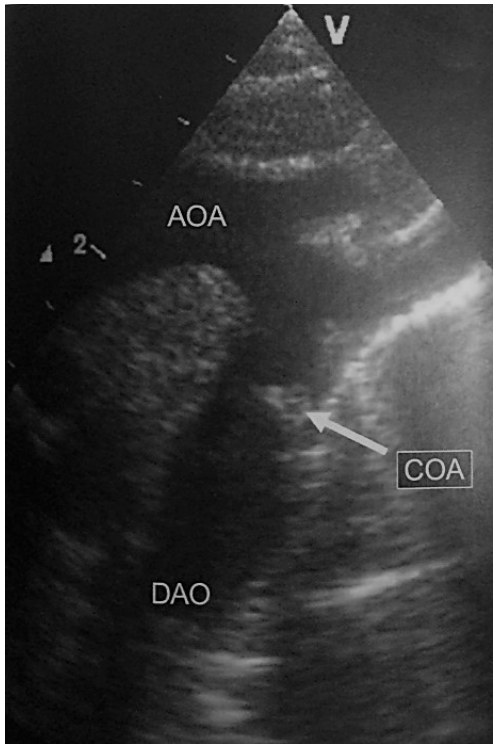

Anomalie associée (50% cas)

- Autre anomalie de la voie gauche :
  - Bicuspidie aortique
  - Sténose aortique sous-valvulaire et valvulaire
  - Syndrome de Shone
  - Hypoplasie du cœur gauche

- Communication interventriculaire
- Canal atrio-ventriculaire
- Transposition des gros vaisseaux
- Communication interatriale…

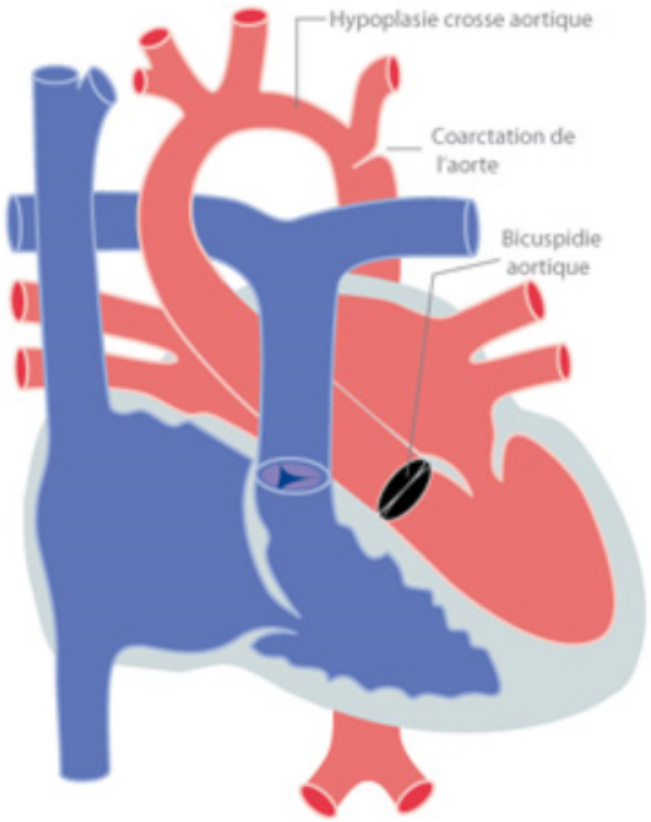

Physiopathologie en prénatal

- En général bien tolérée
- Rétrécissement de l'isthme => diversion du sang vers le canal artériel et la voie pulmonaire
- Augmentation de la post-charge du ventricule gauche et diminution du débit dans la voie gauche
- Augmentation du débit à droite => dilatation du ventricule droit
- Le signe d'appel est donc l'asymétrie de taille des cavités : VD>>VG (1/3 ont une coarctation confirmée)

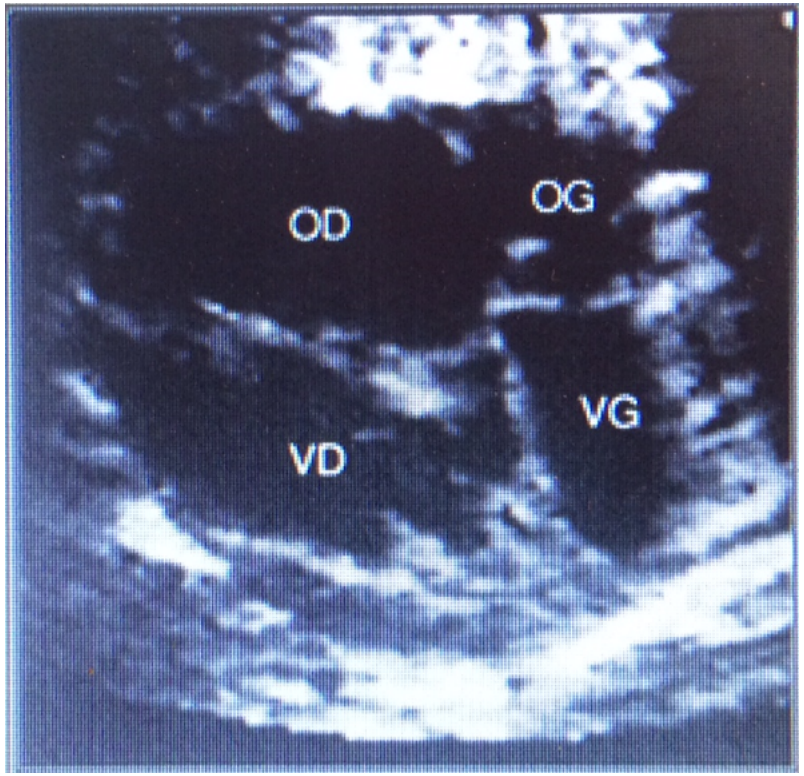

Physiopathologie en période néonatale

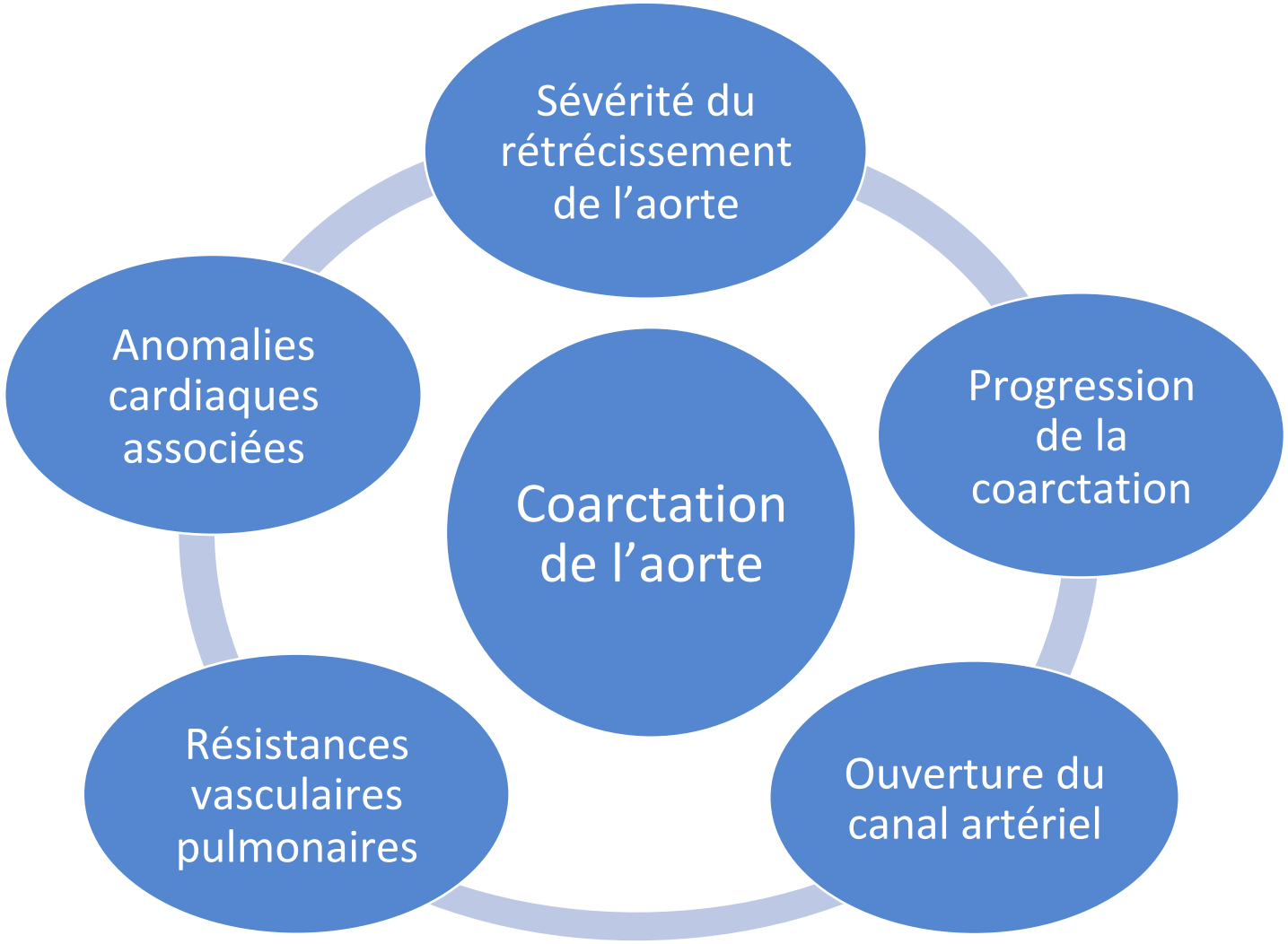

Physiopathologie en période néonatale (2)

- Période néonatale immédiate, parfois latence de 7 à 15 jours
- Manifestations cliniques à la fermeture du foramen ovale et du canal artériel (constriction puis fermeture)
- Le ventricule gauche est alors responsable de l'ensemble du débit cardiaque
- Augmentation de la post-charge du VG
- Augmentation de la PTDVG => HTAP post-capillaire => Canal artériel bidirectionnel (droite gauche en systole)

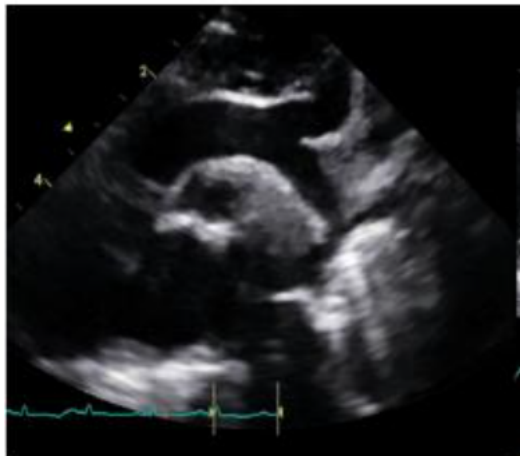

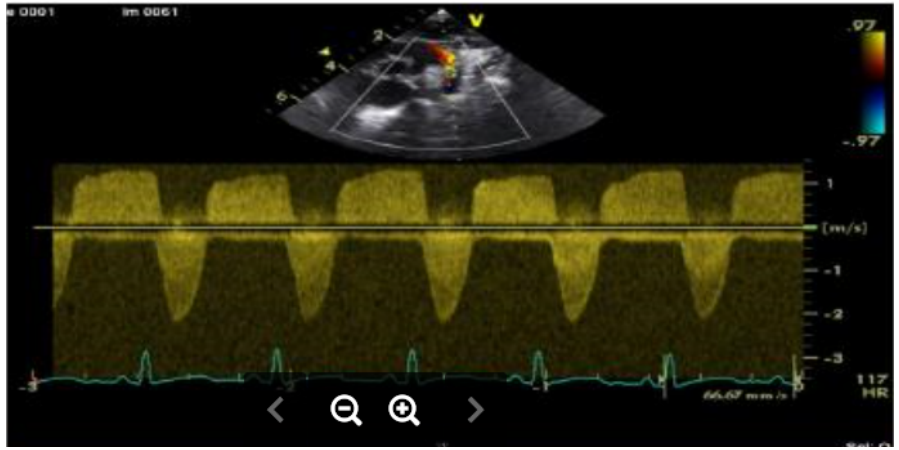

Physiopathologie en période néonatale (3)

Développement lent de la coarctation

- Fonction ventriculaire gauche préservée
- Normalisation des résistances vasculaires pulmonaires
- Développement d'une hypertrophie ventriculaire gauche

- Asymétrie tensionnelle MS/MI
- Asymétrie des pouls MS/MI
- Absence de pouls fémoraux
- Sauf si coarctation avant l'ASCG et anomalie de naissance de l'ASCD

Développement rapide de la coarctation

- Dysfonction ventriculaire gauche pouvant évoluer vers le choc cardiogénique
- Pas d'hypertrophie ventriculaire gauche

- Diminution du débit cardiaque
- Hypoperfusion du bas du corps
- Oligurie, acidose, choc

Physiopathologie chez l’adulte

- Souffle cardiaque (dos)
- HTA
- Asymétrie des pouls
- Asymétrie tensionnelle
- HVG, fonction systolique le plus souvent préservée
- Collatérales => TA aux membres inférieurs quasi normale
- Coronaropathie
- Anévrysme des artères cérébrales

Imagerie

- Echocardiographie +++
- Adulte : IRM/scanner (siège et étendue, collatérales)

- Buts de l’échocardiographie :
  - Analyse segmentaire de l’ensemble du cœur
  - Evaluation du profil du flux de l’aorte descendante et abdominale
  - Evaluation de l’ensemble de l’aorte : aorte ascendante, arche, isthme, aorte descendante
  - Mesure des gradients dans l’aorte transverse et au niveau du site de coarctation
  - Evaluation du flux dans le canal artériel
  - Evaluation de la morphologie, taille et fonction des éléments de la voie gauche, notamment le ventricule gauche
  - Communication interatriale
  - Estimation de l’HTAP
  - Identification des lésions associées

Evaluation de l’ensemble de l’aorte

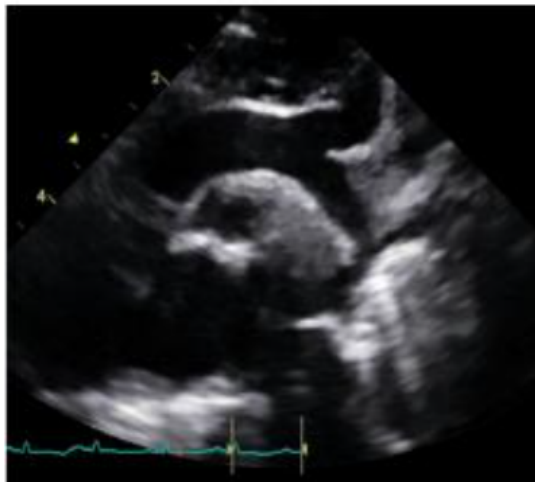

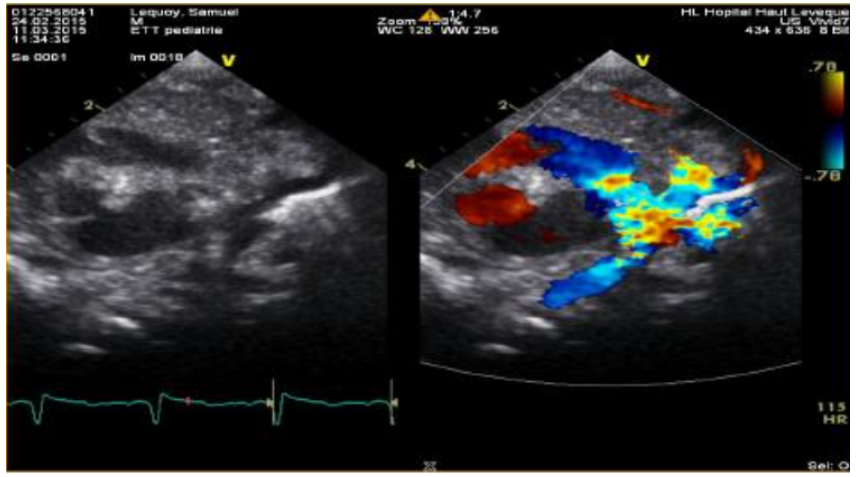

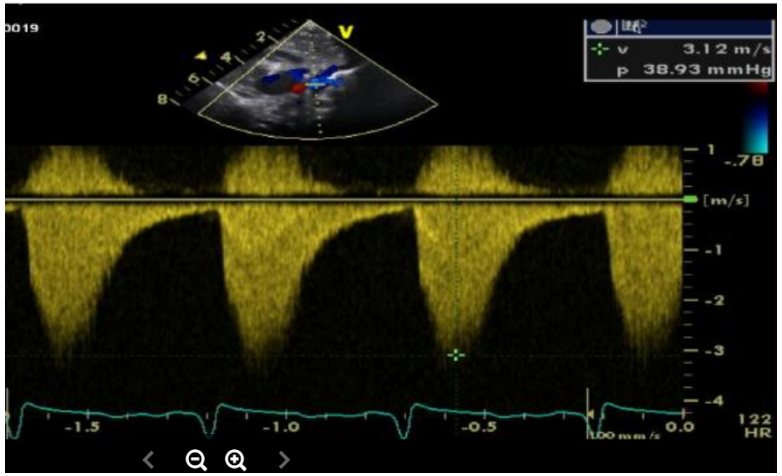

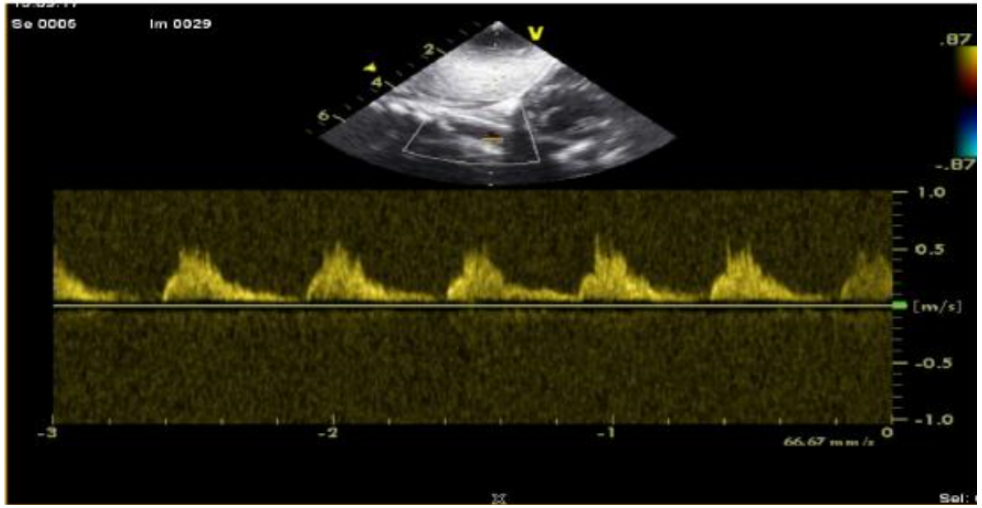

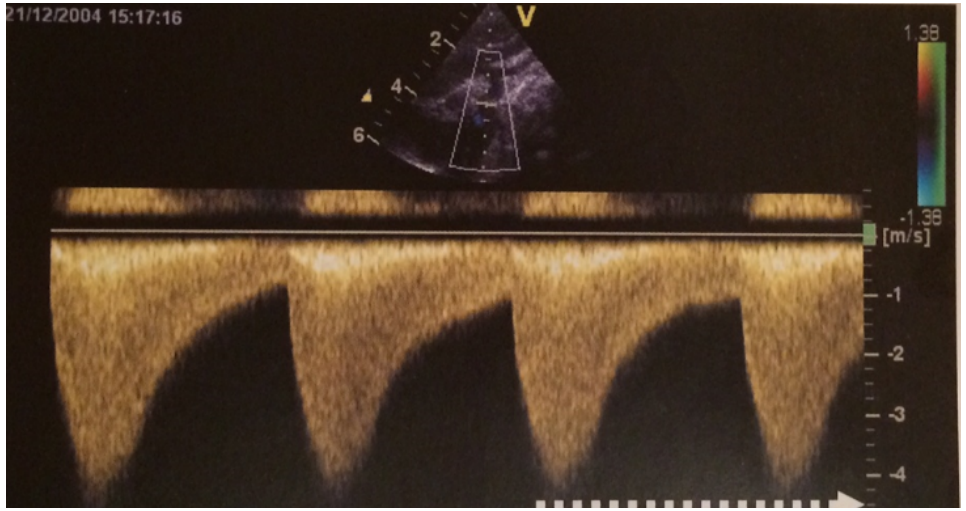

Evaluation du flux dans le canal artériel

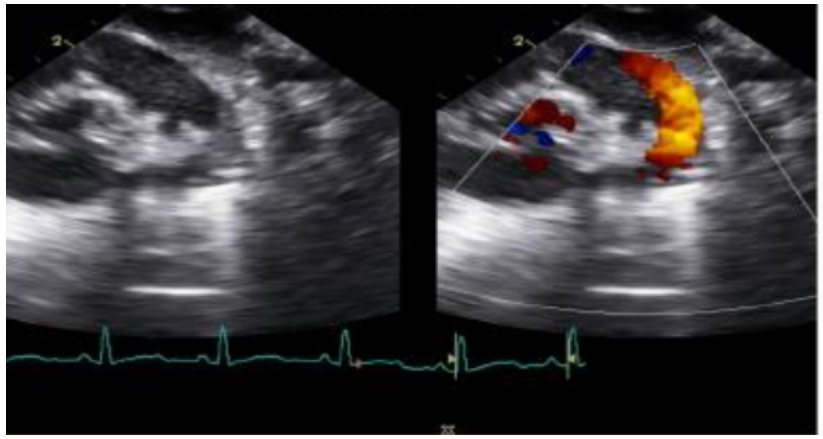

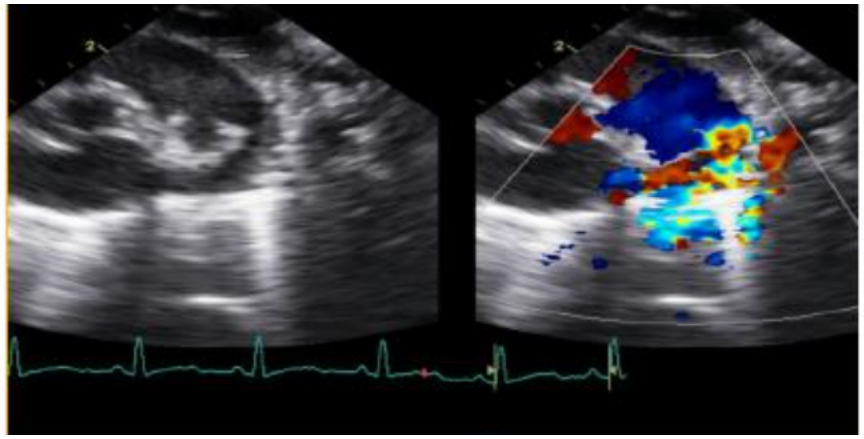

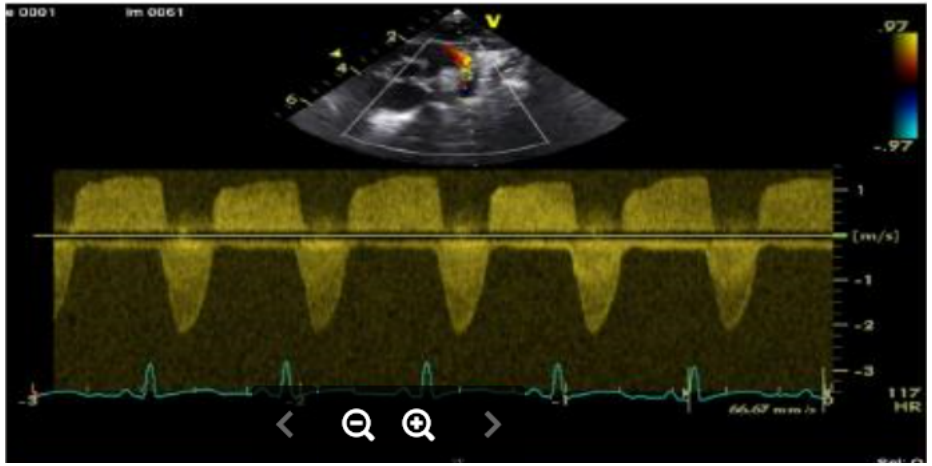

Communication interatriale, HTAP et fonction cardiaque

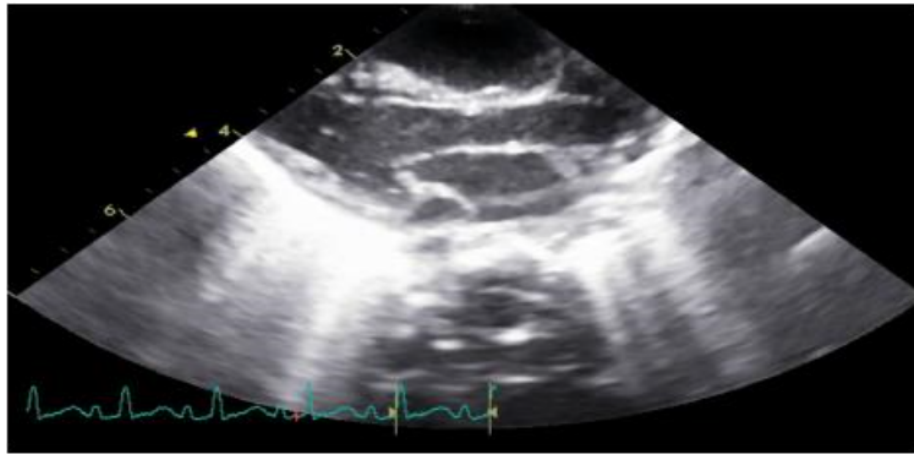

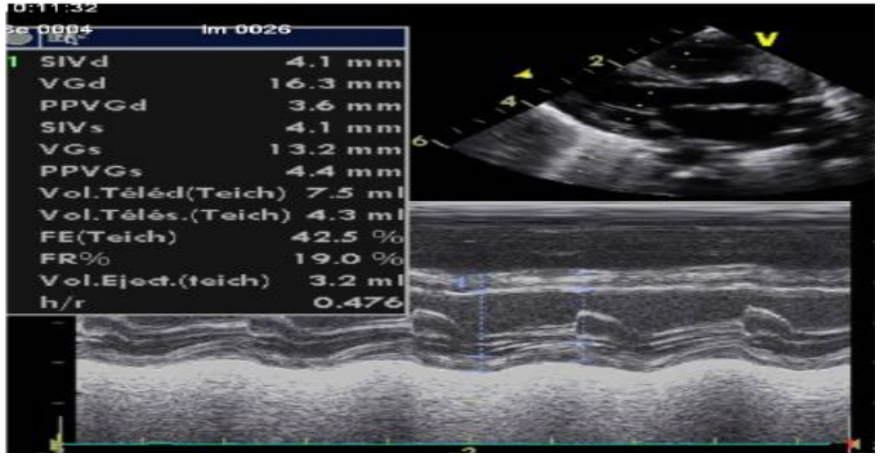

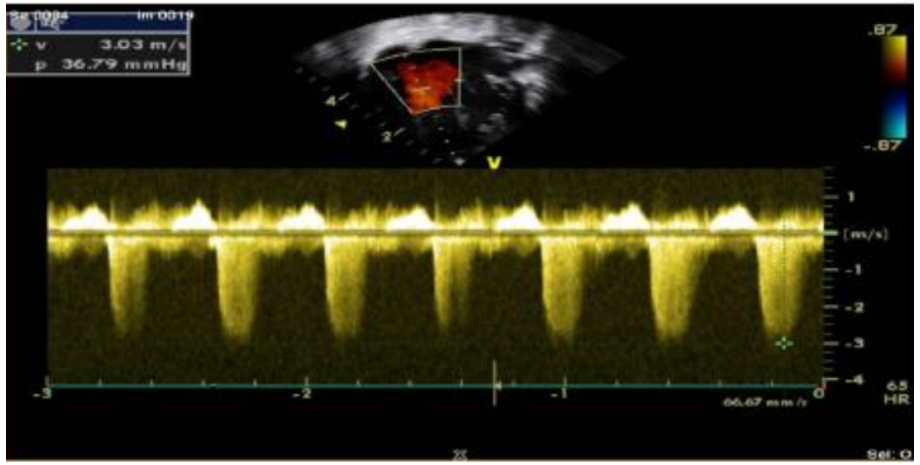

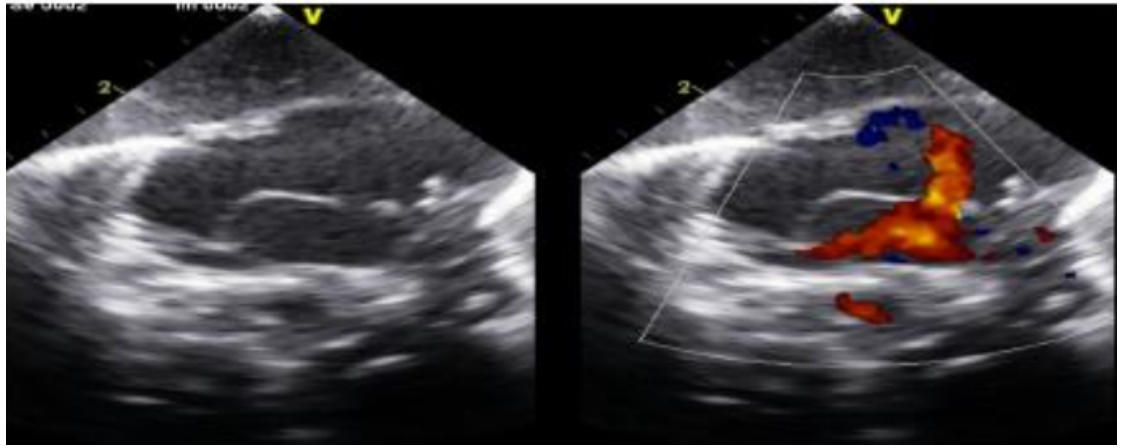

Prise en charge thérapeutique

- Coarctation sévère en période néonatale : prostine, réanimation du choc cardiogénique

- Chirurgie : période néonatale

- Cathétérisme cardiaque (angioplastie au ballon +/- stenting) :
  - Recoarctation après chirurgie de coarctation native
  - En première intention chez l'enfant et l'adulte

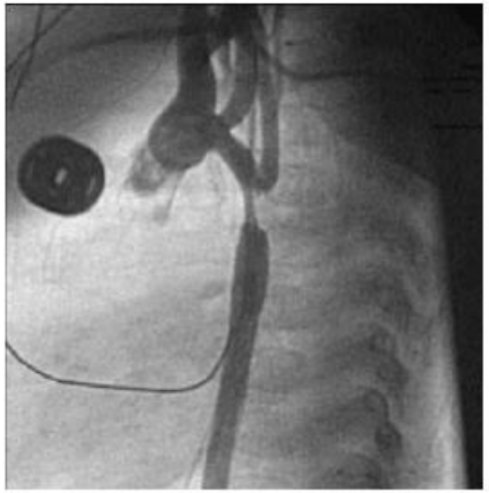

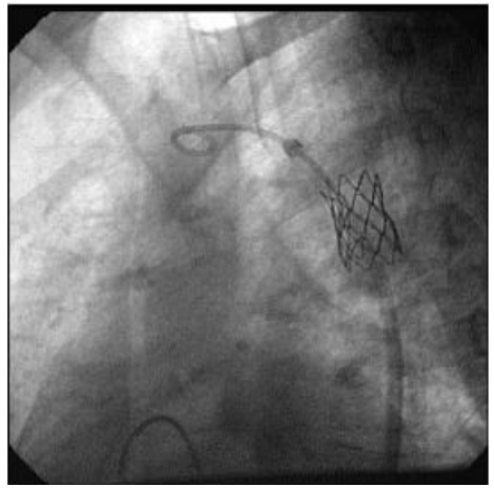

Suivi

- Complications précoces : entérocolite, compression bronchique, chylothorax, paralysie récurentielle

- Complications tardives : HTA, recoarctation, anévrysme et faux anévrysme

- Suivi :
  - Echocardiographie repos/effort
  - Intérêt du scanner et de l'IRM si suspicion de recoarctation
  - Holter tensionnel

Interruption de l’arche aortique

- Interruption complète de l’arc aortique entre deux segments adjacents de l’arche aortique
- Malformation rare : 3% des cardiopathies, 2 pour 100 000 naissances
- Association au syndrome de Di George dans 50 à 60% des cas (surtout type B)
- Diagnostic fait dans 95% des cas dans le premier mois de vie
- Décès : 75% dans le premier mois, 95% dans la première année si pas de traitement

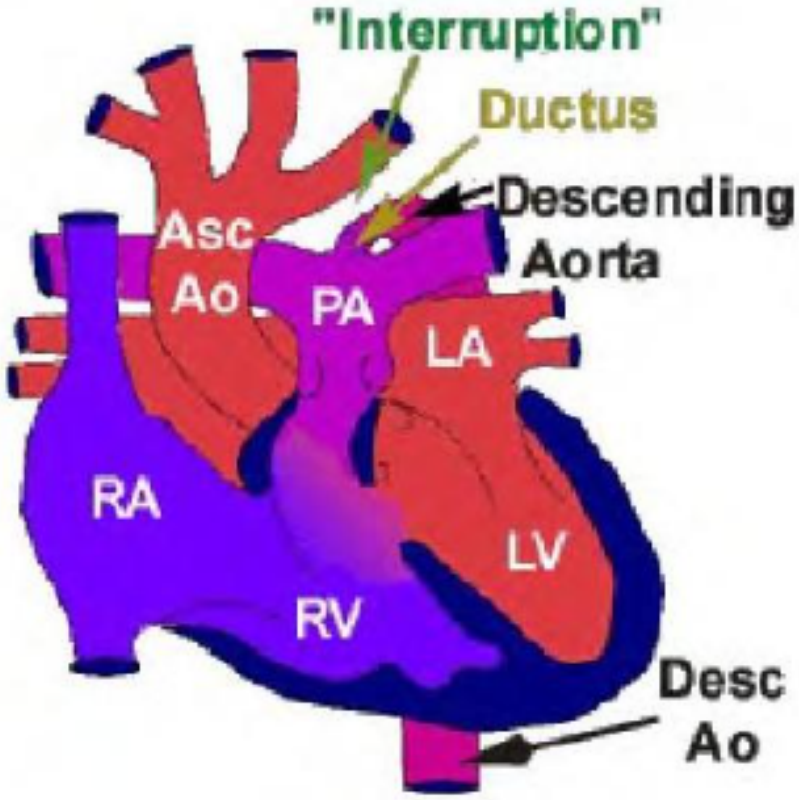

Classification

- Type A : interruption après l'ASCG (30-37%)
- Type B : interruption après la carotide commune gauche (62-70%)
- Type C : interruption après la carotide droite (1%)

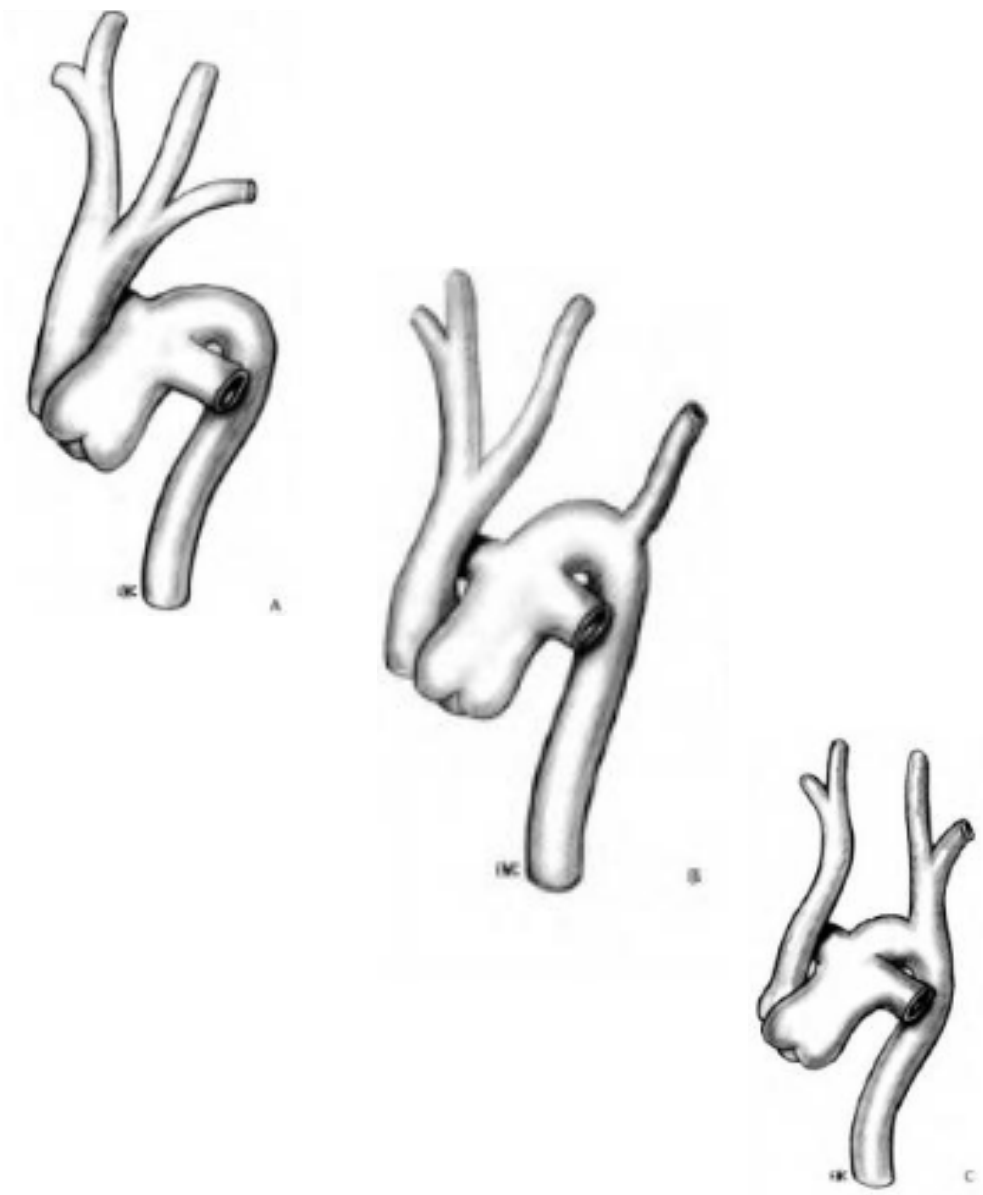

Lésions associées

- Anomalie des artères sous-clavières (50% des IAA B)
- CIV large cono-truncale (IAA B) par malalignement postérieur du septum conal
- Obstruction sous-aortique liée au déplacement postérieur du septum conal
- Hypoplasie de l'aorte ascendante
- Autres associations :
  - Tronc artériel commun (10%, le plus souvent avec IAA B)
  - Cardiopathie complexe

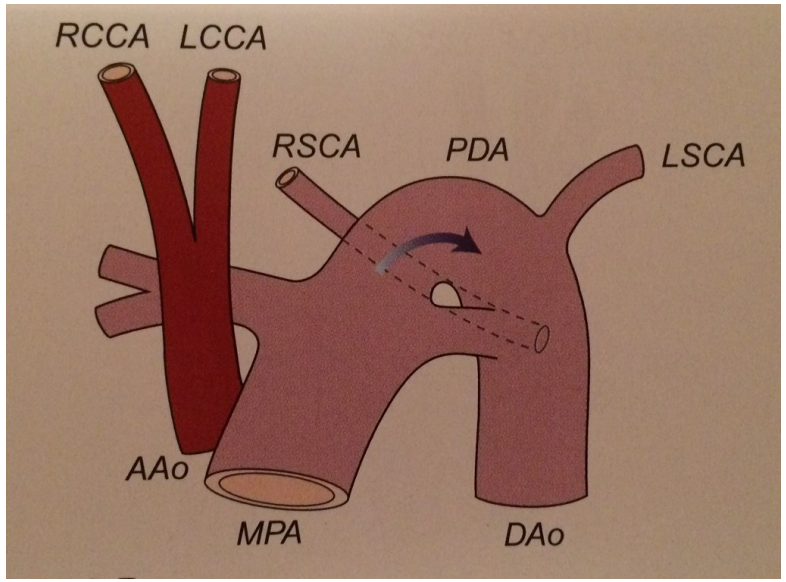

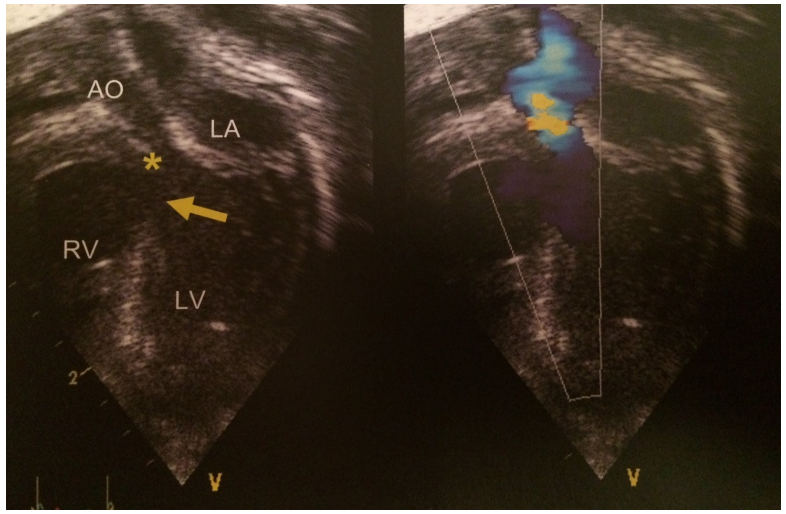

Diagnostic prénatal

- Bonne tolérance (canal artériel)
- Conduite de l’examen comme pour une coarctation de l’aorte
- Difficulté à faire la différence entre l’arche ductale et l’arche aortique
- Déplacement postérieur du septum conal, CIV

Physiopathologie

- Perfusion de l'aorte descendante par le canal artériel => DUCTODEPENDANCE => PROSTAGLANDINE
- La tolérance dans les premiers jours de vie dépend de la taille du canal artériel :
  - Canal artériel large : bonne tolérance
  - Restrictif : défaillance cardiaque, insuffisance hépatique et rénale, acidose métabolique car diminution du débit cardiaque dans la partie basse du corps
  - Fermé : défaillance multiviscérale
- CIV large => hyperdébit pulmonaire lors de la baisse des résistances vasculaires pulmonaires

Tableau clinique

- Signes d’insuffisance cardiaque
- Asymétrie voire abolition des pouls fémoraux +/- diminution du pouls radial gauche (type B et C)
- Cyanose de la partie inférieure du corps
- Faciès de Di George

Evaluation échographique

- Suffisante dans la plupart des cas
- Type d'interruption de l'arche
- Description de l'arche aortique et des vaisseaux de l'arche
- Distance entre les différents segments de l'arche
- CIV
- Anomalie de la voie gauche, obstacle sous-aortique
- Autre anomalie associée
- Canal artériel : taille, sens du shunt et vélocité

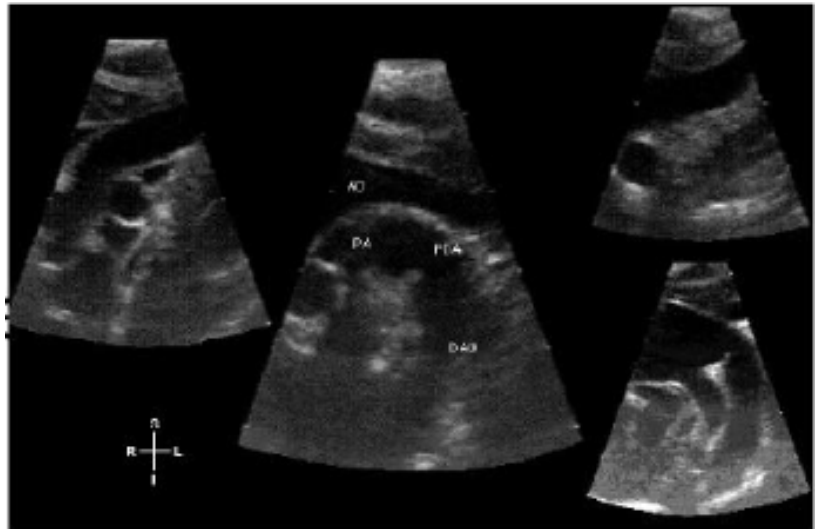

Suivi au long terme

- Chirurgie : seul traitement
- Possible sténose des segments interrompus
- Risque d’obstruction de la voie d’éjection gauche
- Suivi par échographie, scanner et IRM