Cas clinique
Bordeaux 2017

Cas 1
ECMO VA centrale

Cas clinique

- Enfant de 2 ans, 12 kg, 97 cm. SC: 0,54 m2
- IC 2,5 l/min/m2 = 1,35 l/min
- Séquence de Shone
- Valve Mitrale pathologique, IM 4/4, valvuloplastie mitrale
- Echec de sevrage de CEC, VG dilaté, hypokinétique. IM résiduelle 1 à 2/4
- Sortie sous ECMO centrale, Canule V: OD, 24 fr, Canule A: Ao, 12fr.
- Sternum partiellement refermé

H3

- Enfant:
  - FC 148/min, PA 57/45 (48) mmHg; SpO2 98%, extémités froides. PVC (Jugulaire interne droite) 6 mmHg. Courbe pulsatile
  - Adrénaline 0,08 mcg/Kg/min, Milrinone 0,75 mcg/kg/min
  - Lactates 2,4 mmol/L
  - ETT:
    - Hypocinésie sévère, ouverture de la Vao
    - Canules A et V en place
    - VCI fine
  - Saignement par les drains 3 mL/kg/heure sur 3h.
- ECMO (Xenios DeltaStream®):
  - Canule V battante. RPM: 4500/min, Qecmo 0,64 l/min.
  - SVO2 48%, SaO2 100%, FiO2 60%, Ht 36%

- J’augmente la vitesse de rotation de la pompe
- Je baisse le débit de Milrinone
- J’administre un remplissage vasculaire
- Les lactates étant à 2,4 mmol/L, je réévalue dans une heure

H4

- Après 3 x 10mL/kg de cristalloïdes, 15ml/kg PFC
- Enfant:
  - Fc 130/min, PA 65/37 (54 mmHg), SpO2 98%, Extrémités fraiches. PVC 14 mmHg.
  - Adré 0,05 mcg/kg/min, Milrinone 0,5 mg/kg/min,
  - Lactates 2,4 mmol/L
  - Saignement 4,5 ml/kg/h depuis 4h.
  - Coagulation (Avant plasma): TP 65%, Fg 2.4 g/L, plaquettes 110 G/L.
- ECMO:
  - RPM 5000/min, Qecmo 1,2 l/min, SvO2 48%, SaO2 98%, Ht 26%.

- La réponse au remplissage est bonne et le support par ECMO est optimal
- La réponse au remplissage est adéquat et je diminue les amines pour baisser la post charge
- Je poursuis le remplissage par cristalloïdes
- Je poursuis le remplissage par 15 à 20ml/kg de culot globulaire
- Je réévalue à H8

H8

- Après transfusion sanguine 20 mL/kg, plasma 20 ml/kg, Plaquettes 1 unité, la SVO2 est à 60% à H6, Ht 35%.

Brutalement, à H8:

- Enfant:
  - FC 165/min, PA 55/42 (46) mmHg, SpO2 98%, PVC 21 mmHg
  - Adré 0,05 mcg/kg/min, milrinone 0,5 mg/kg/min
  - Lactates 3,2 mmol/L
  - Saignement 5 ml/kg/h depuis l'admission, rien la dernière heure
- ECMO
  - Rpm 5000/min, Qecmo 0,5 l/min, canule V bat de plus en plus. SvO2 40%, SaO2 100%, Ht 29%.

- J’évoque une hémolyse aiguë
- J’évoque une mobilisation de la canule artérielle
- J’évoque une mobilisation de la canule veineuse
- J’évoque un hémopéricarde post opératoire

H18

- Après drainage d'un hémopéricarde, la situation se stabilise pour la nuit.
- À 6h le lendemain matin:
  - Enfant: FC 145/min, PA 49/45 (52)mmHg, pulsatilité discrète. PVC 16 mmHg. SpO2 94%. Sécrétions sérohématiques abondantes.
  - Lactates 2,9 mmol/L
  - Adrénaline 0,02 mcg/kg/min, Milrinone 0,3 mg/kg/min
- ECMO:
  - RPM 5000/min, Qecmo 1,1 l/min, SvO2 52%, SaO2 100%, Ht 32%
- En ETT: majoration de l'IM, de l'hypocinésie, la Vao ne s'ouvre que discrètement.

Que puis je faire?

- Monter le débit d'ECMO pour décharger le cœur
- Augmenter/ reprendre les amines pour rouvrir la Vao
- Baisser l'adrénaline pour baisser la postcharge
- Ajouter une canule de décharge (L-VENT)
- Proposer une atrioseptostomie

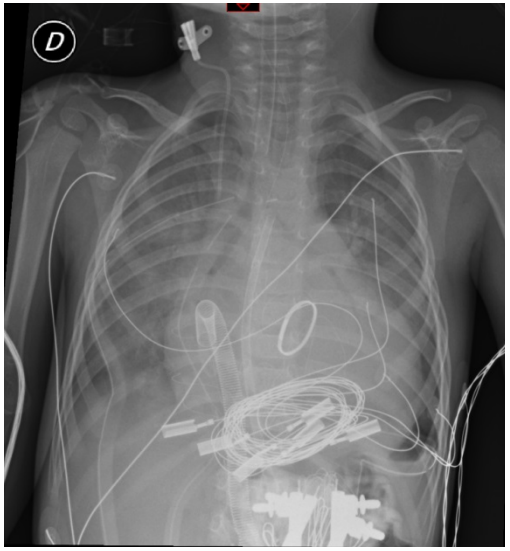
D

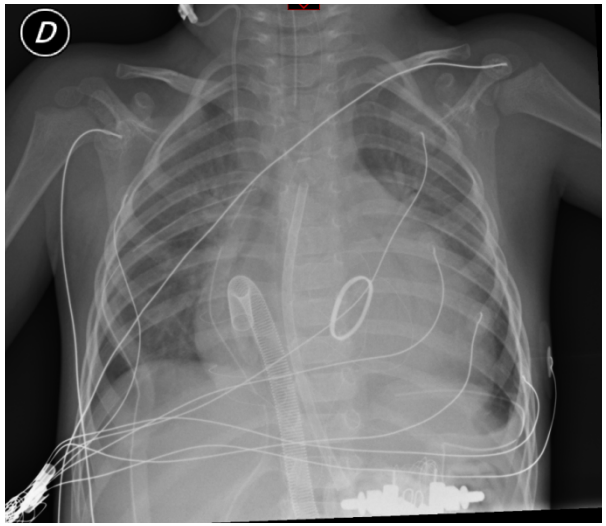
D

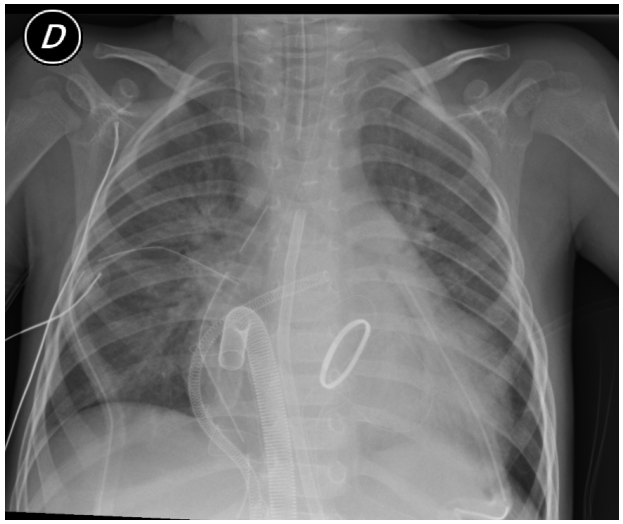
D

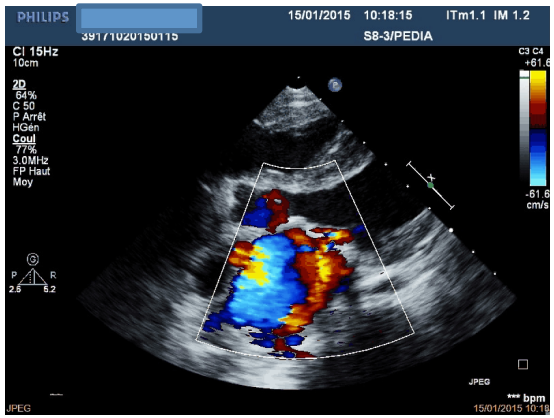
PHILIPS
15/01/2015 10:18:15 ITm1.1 IM 1.2
S8-3/PEDIA
CI 15Hz
10cm
2D
54%
C 50
P Arrêt
HGen
Coul
77%
3.0MHz
FP Haut
Moy
C3 C4
cm/s
JPEG
*** bpm

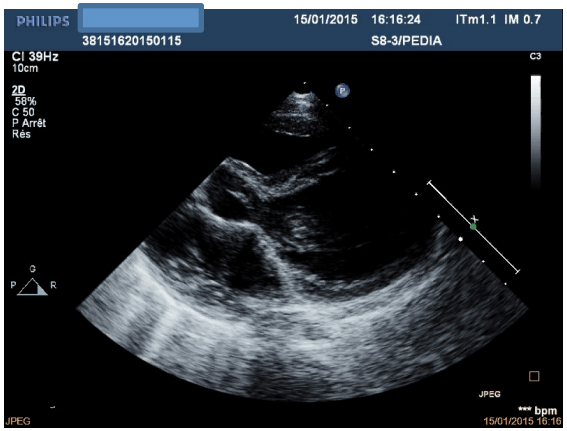
PHILIPS
15/01/2015 16:16:24 ITm1.1 IM 0.7
38151620150115
S8-3/PEDIA
CI 39Hz
10cm
2D
58%
C 50
P Arrêt
Rés
C3
JPEG
*** bpm
15/01/2015 16:16

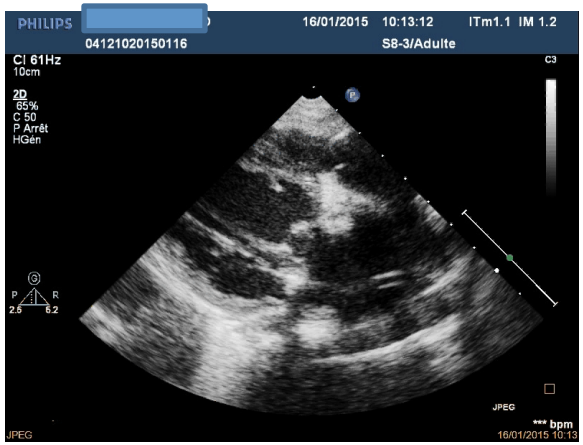
PHILIPS
16/01/2015 10:13:12 ITm1.1 IM 1.2
04121020150116
S8-3/Adulte
CI 61Hz
10cm
2D
65%
C 50
P Arrêt
HGen
C3
JPEG
*** bpm
16/01/2015 10:13

J3

- Après ajout d'une décharge G, la récupération myocardique est observée en ETT. La fuite mitrale est à 1 à 2/4. L'enfant se réveille
- Enfant
  - FC 166/min, PA 88/52 (64) mmHg, SpO2 86% au membre supérieur droit.
  - FRespi: FR 16, Peep 8, Vt 4ml/kg, Ti 01 sec. fiO2 30%
  - Lactates 1,8 mmol/L
- ECMO
  - RPM 5000/min, Qecmo 1,0 l/min, SvO2 60%, SaO2 96%, Fio2 60%, Ht 34%

Comment expliquer cette désaturation?

- La membrane doit être changée
- Le patient doit être transfusé
- Le patient doit être reventilé
- Le débit d’ECMO doit être augmenté

J4

- La récupération myocardique se confirme
- Après reventilation, la SPO2 est à 95% au membre supérieur droit.

Comment organiser une épreuve de sevrage?

- Je baisse le débit de gaz à 0
- Je diminue le débit sang à 0,4 l/min et le débit de gaz à 0
- Je diminue le débit sang à 0,4l/min soit inférieur au quart du débit théorique
- J’arrête le débit de pompe et laisse tourner la pompe en artério veineux
- Je clampe les canules 30 minutes

Cas 2

ECMO VA jugulo carotidienne

Cas 2

- Simon 1 an
- 10 kg (SC 0,47 m²)
- Débit cardiaque théorique : 1,2 l/min (IC 2,5 l/min/m²)
- Myocardite. FE 20%

Simon, 1 an

- Intubé, sédaté.
  - Dobutamine 20 mcg/kg/min
  - Adrénaline 0,25 mcg/kg/min
- Etat de choc.
  - FC 200/min sinusal.
  - Extrémités froides, TRC 5 sec
  - Oligurie
  - PA 70/35 (45) mmHg.
- pH 7,10, pCO2 60 mmHg, Bicarbonates 15 mmol/l, SvO2 35%. Lactate 8 mmol/l
- Pose ECMO VA jugulo carotidienne (Xenios DeltaStream®)

H6 ECMO

- Catécholamines
  - Dobutamine 20 mcg/kg/min
  - Adrénaline 0,3 mcg/kg/min
- ECMO
  - 5000 rpm sur DeltaStream, débit 0,6 l/min (1,3 l/min/m²)
  - Balayage 0,8 l/min
  - Ht 35%
  - Pas de monitoring des pressions
- Clinique :
  - Extrémités « fraiches », TRC 2 sec
  - Diurèse 0,5 ml/kg/h
  - PA 80/45 (55) mmHg
  - PVC 14 mmHg
- pH 7,25, PCO2 40 mmHg, SvO2 45%, bicarbonates 18 mmol/l, lactate 6 mmol/l

- 1. Je suis satisfait, je ne touche à rien
- 2. Je suis moyennement satisfait, réévaluation dans 4 h
- 3. Je ne suis pas satisfait. Il faut optimiser la prise en charge

- Echographie :
  - canule bien positionnée
  - Pas de tamponnade
- Augmentation de vitesse inefficace sur le débit
- Pas de battement de la ligne veineuse

Que faites vous?

- 1. Augmentation de la vitesse de la pompe
- 2. Diminution de la vitesse de la pompe
- 3. Test au remplissage
- 4. Augmentation de l’adrénaline
- 5. Diminution de l’adrénaline
- 6. Je tolère

J8 ECMO

- Bonne perfusion, diurèse 4 ml/kg/h.
- Saturation 90 % vs 98% à J4
- Absence de récupération myocardique
- ECMO :
  - 7000 rpm, débit 0,9 l/min constant (1,9 l/min/m²) vs 1,1 l/min à J4
  - Pas de mouvement anormal des tubulures
  - Balayage 2l/min (4,2 l/min/m² ou 200 ml/kg/min)
  - FiO2 100%
  - Mesures circuit SaO2 92%, SvO2 65%, Ht 28%
- Respirateur : VT 6 ml/kg, FR 10/min, PEEP 10, FiO2 60%
- GDS patient
  - Artériel : ph 7,24, PCO2 70 mmHg, pO2 70 mmHg, bicarbonates 30 mmol/l
  - SvO2 70%, Hb 9 g/dl.

Quelle est la cause la plus probable de la désaturation?

- 1. Anémie
- 2. Ventilation insuffisante sur le respirateur
- 3. Débit d’ECMO insuffisant
- 4. Balayage insuffisant
- 5. Dysfonction de l’oxygénateur

Cas 3

ECMO

VA fémorale

Puis

VV

Cas 3

Nour 12 ans

J2 Pneumonie nécrosante à SA avec LPV

Poids 30 kg

SC 1 m^2

DCT 2,5 l/min (IC 2,5 /min/m^2)

Nour, 12 ans

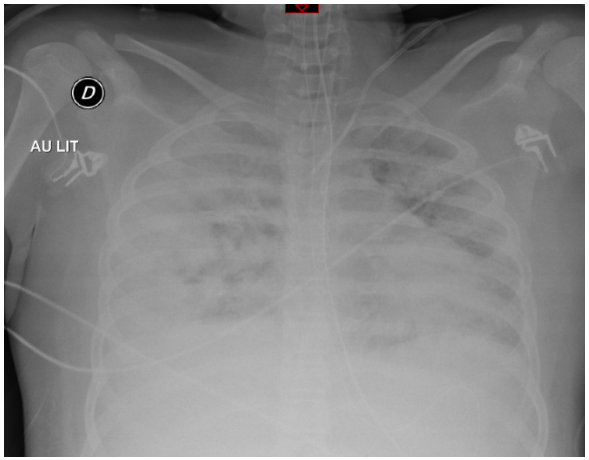

- Intubée. Curarisation 24h. Décubitus ventral
- Ventilation en volume 6ml/kg, Peep 15, pression de plateau 35, Saturation 78 % sous FiO2 100% (OSI > 30)
- Choc septique avec composante myocardique :
  - Hémodynamique instable
  - FE 40%
- ECMO VA fémorale
- Stabilisation rapide sous ECMO

J2 ECMO VA fémorale

- Hémodynamique sous milrinone 0,5 mcg/kg/min
  - PA 110/ 60 (76 mmHg). Bonne pulsatilité sur la PAS
  - Nette amélioration échographique FE 60%
- Respiratoire :
    - Ventilation en pression : PI 25 mmHg, PEEP 12, FR 10/min, FiO2 80%, VTm 3 ml/kg
    - Saturation bras droit 78 %
- Anticoagulation équilibrée
- ECMO :
  - 6500 RPM, débit 2,5 l/min,
  - Balayage 2,5l/min, FiO2 100%
  - Saturations sur le circuit :
    - artérielle 100%,
    - veineuse 65%

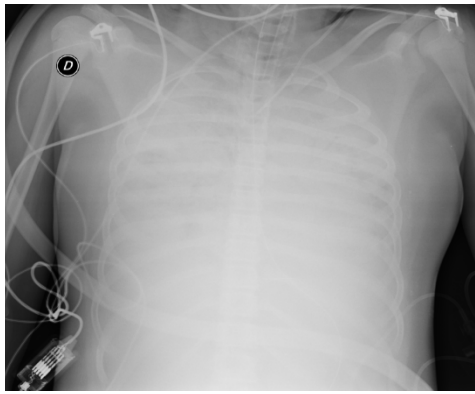

- 1. Je suis satisfait, je ne touche à rien
- 2. Je suis moyennement satisfait, réévaluation dans 4 h
- 3. Je ne suis pas satisfait. Il faut optimiser la prise en charge

Quel mécanisme suspectez vous en priorité?

1. Recirculation
2. Début dysfonction oxygénateur
3. Syndrome arlequin
4. Embolie pulmonaire

Comme faire le diagnostic ?

Syndrome Arlequin

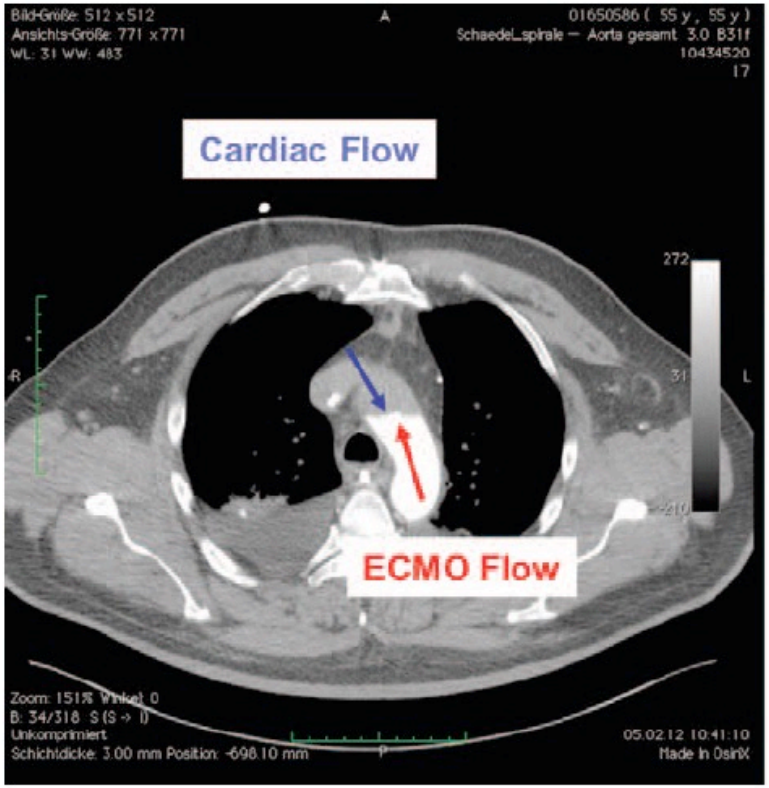

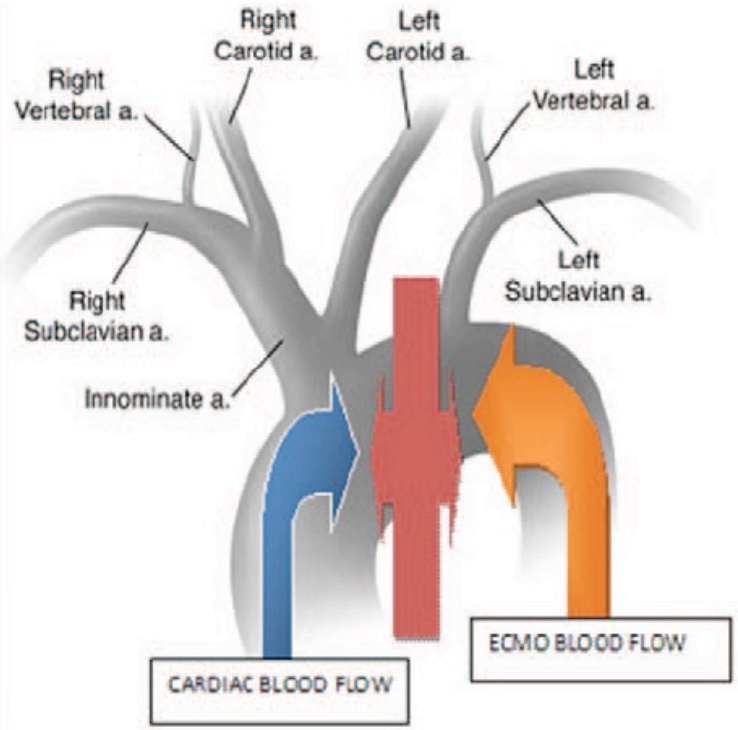

Que proposez vous à ce stade?

1. Augmentation du débit d'ECMO
2. Augmentation du balayage
3. Augmentation des inotropes
4. Diminution des inotropes
5. Changement de circuit
6. Passage en ECMO VV

Nour, 12 ans

- Changement de canulation
- Passage en ECMO VV jugulaire
- Canule double lumière « Avalon »

M30 ECMO VV

- Hémodynamique sous milrinone 0,5 mcg/kg/min
  - PA 110/ 60 (76 mmHg). Bonne pulsatilité sur la PAS
  - PVC 6 mmHg
- Ventilation:
  - Ventilation en pression : PI 25 mmHg, PEEP 12, FR 10/min, FiO2 80%, VTm 3 ml/kg
  - Saturation bras droit 78 %
- ECMO
  - 8000 rpm, débit 1,6 l/min (1,6 l/min/m2)
  - Saturation circuit : SaO2 100%, SvO2 65%

Que faites vous?

- 1. Majoration de la vitesse de rotation
- 2. Diminution de la vitesse de rotation
- 3. Majoration de la ventilation sur le respirateur
- 4. Remplissage

M60 ECMO VV

- Après 20 ml/kg de remplissage
- Hémodynamique
  - PA 100/50 (65) mmHg
  - PVC 12 mmHg
- Respiration
  - Ventilation PI 25 mmHg, PEEP 12, FR 10/min, FiO2 80%, VTm 3 ml/kg
  - Saturation membre supérieur droit 78%
  - GDS artériel pH 7,2, pO2 70 mmHg, PCO2 45 mmHg, bicarbonates 20 mmHg
- ECMO
  - 7500 rpm. Débit 3 l/min (3 l/min/m²),
  - Balayage 3l/min, FiO2 100%
  - Saturations sur circuit : SaO2 98%, SvO2 92%

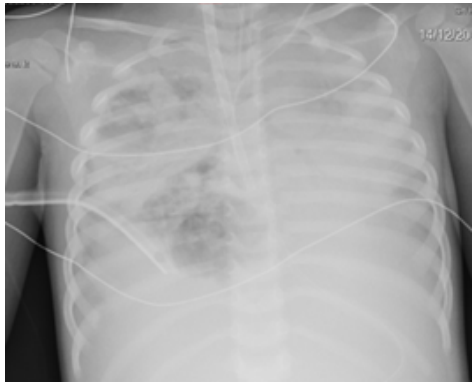

- Echo canule si on a des images

Que suspectez vous en priorité?

- 1. Recirculation
- 2. Syndrome arlequin
- 3. Balayage insuffisant
- 4. Débit insuffisant

Que faites vous à ce stade ?

- 1. Mobilisation de la canule
- 2. Augmentation du balayage
- 3. Augmentation du débit d’ECMO
- 4. Reventilation sur le respirateur
- 5. Repassage en ECMO VA

Canulation veino-veineuse

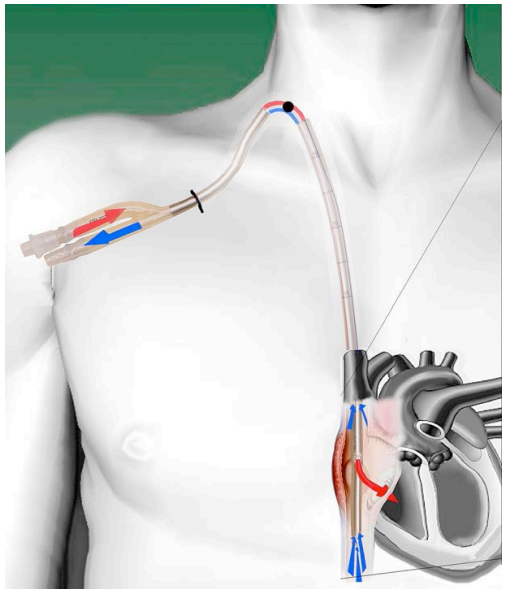

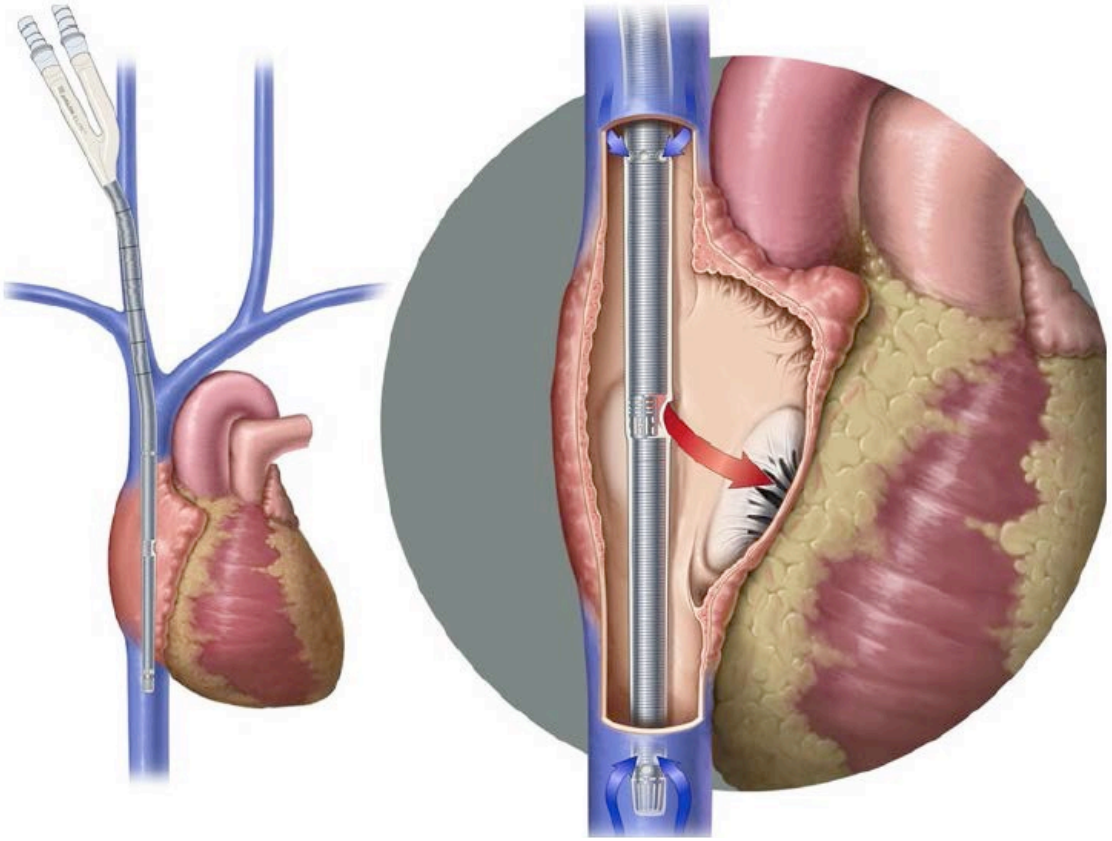

Canule double lumière

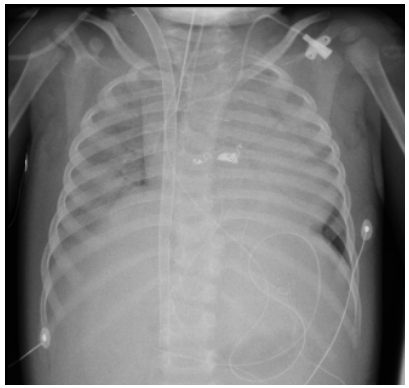

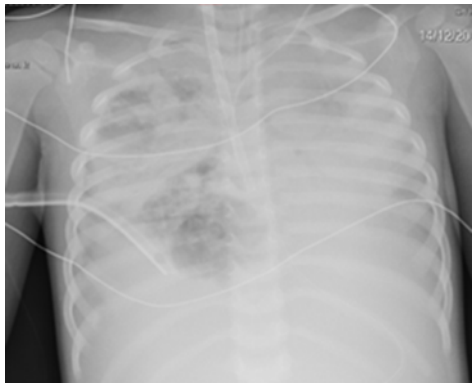

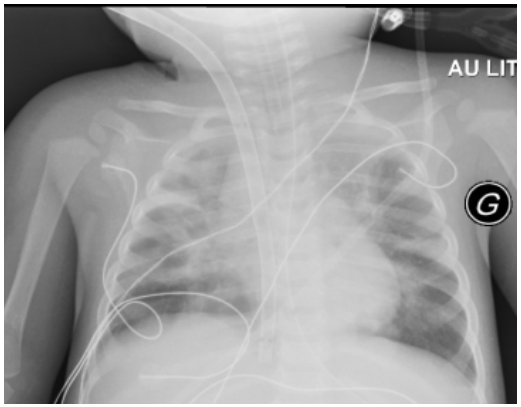
AU LIT
G